

Quiste parauretral

Paraurethral cyst

Nicolás Lázaro Serrano Varela^{1*} <https://orcid.org/0000-0002-7392-9457>

Omayda Safora Enríquez¹ <https://orcid.org/0000-0002-4811-3149>

¹Universidad de Ciencias Médicas de La Habana. Facultad de Ciencias Médicas
Calixto García. La Habana, Cuba.

*Autor de correspondencia: nlserrano@nauta.cu

RESUMEN

Introducción: Existen diferentes lesiones tumorales que pueden surgir en el tracto genital inferior, pueden ser quísticas o sólidas y de diferentes etiologías.

Objetivo: Describir el cuadro clínico, diagnóstico y tratamiento en una paciente con tumoración a nivel del tracto genital inferior.

Presentación del caso: Mujer de 60 años, que refería incontinencia urinaria y una masa en la vagina, muy dolorosa, que protruía a través del introito vaginal. Presentaba además dificultad miccional. A la inspección, se pudo observar tumoración a nivel del tercio inferior, pared anterior de vagina, con un diámetro aproximado de 5 cm, que sobrepasaba el plano vulvar. Se realizó exéresis quirúrgica de la lesión y el informe de anatomía patológica describió: formación quística cubierta por epitelio escamoso no queratinizado, que contenía 8 calcificaciones en forma de cálculo. Hallazgo compatible con quiste parauretral.

Conclusiones: Los quistes parauretrales tienen un impacto negativo en la calidad de vida de las pacientes, debido los síntomas que pueden producir (dolor, dispareunia y trastornos miccionales), los cuales agravan la ansiedad y depresión asociadas a la incontinencia urinaria. Son varias de lesiones con un cuadro clínico similar al de los quistes parauretrales, lo que obliga al médico a establecer un diagnóstico diferencial adecuado, que permita trazar las estrategias de tratamiento

personalizadas. El tratamiento más utilizado es el quirúrgico y la evolución posoperatoria suele ser favorable.

Palabras clave: incontinencia urinaria; disuria; dispareunia; quiste

ABSTRACT

Introduction: There are different tumor lesions that can arise in the lower genital tract, they can be cystic or solid and of different etiologies.

Objective: To describe the clinical picture, diagnosis and treatment of a patient with a tumor in the lower genital tract.

Case presentation: A 60-year-old woman reported urinary incontinence and a painful mass in the vagina, which protruded through the vaginal introitus. She also presented difficult micturition. On inspection, a tumor was observed at the level of the lower third, anterior wall of the vagina, with an approximate diameter of 5 cm, which exceeded the vulvar plane. Surgical excision of the lesion was performed and the pathological anatomy report described: cystic formation covered by non-keratinized squamous epithelium, containing 8 calcifications in the form of calculus. Findings compatible with paraurethral cyst.

Conclusions: Paraurethral cysts have a negative impact on the quality of life of patients due to the symptoms they can produce (pain, dyspareunia and micturition disorders), which aggravate anxiety and depression associated with urinary incontinence. There are several lesions with a similar clinical picture to that of paraurethral cysts, which forces the physician to establish an appropriate differential diagnosis, thereafter, to draw a personalized treatment strategy. The most commonly used treatment is surgical and postoperative evolution is favorable.

Keywords: urinary incontinence; dysuria; dyspareunia; cyst

Recibido: 28/12/2024

Aprobado: 14/01/2025

Introducción

Existen diferentes lesiones tumorales que pueden surgir en el tracto genital inferior, de manera particular, a nivel vulvovaginal. En la práctica ginecológica diaria, ante cualquier tumoración en el área pudenda, es indispensable realizar un interrogatorio minucioso, un examen físico completo y exámenes complementarios que faciliten el diagnóstico correcto y un tratamiento adecuado.⁽¹⁾

Los tumores benignos del tracto genital inferior pueden ser quísticos o sólidos. Las lesiones quísticas más frecuentes son: los quistes de inclusión epidérmica, quistes vestibulares mucosos, quistes glandulares (de Bartholino y de Skene) y otros, como los quistes del canal de Nuck y los quistes del conducto de Gardner.

En el caso de las lesiones sólidas, pueden ser: de origen escamoso (pólipos fibroepiteliales, papilomatosis, queratosis seborreica), lesiones mesenquimales (angiomas, neurofibromas, linfangioma, leiomiomas, lipomas, fibromas, etc.) y lesiones de los anexos de la piel (siringomas, hidradenoma papilífero).^(3,4)

Las neoplasias malignas de vulva y vagina deben descartarse, aunque son afecciones poco frecuentes y el cuadro clínico suele presentar características que delatan su naturaleza.⁽⁵⁾

Otro grupo de lesiones a tener en cuenta para establecer el diagnóstico diferencial, son los prolapsos genitales (cistocele, rectocele, enterocele, prolapso uterino), las hernias inguinocrurales y lesiones del tracto urinario (divertículos uretrales y otras tumoraciones).^(6,7)

La rareza de algunas de estas tumoraciones puede conllevar a un diagnóstico errado y retraso en el tratamiento, lo que pone de manifiesto la necesidad reforzar el conocimiento de los profesionales de la salud sobre estas afecciones.

El presente trabajo permite divulgar la experiencia con un caso poco común en la práctica quirúrgica ginecológica. El objetivo de la presentación es describir el cuadro clínico, diagnóstico y tratamiento en una paciente con tumoración a nivel del tracto genital inferior.

Presentación del caso

Paciente femenina de 60 años de edad, color de piel blanca, con historia obstétrica de G₁₀ P₂ A₁₀ (provocados). Menopausia a los 50 años. Acudió a consulta por presentar, desde hacía aproximadamente dos años, incontinencia urinaria y una tumoración en la vagina que protruía a través del introito. Esta lesión aumentó gradualmente de tamaño y se fue haciendo muy dolorosa. La paciente refería además dolor y dificultad miccional.

Al examen se pudo observar, una tumoración a nivel del tercio inferior, pared anterior de vagina, con un diámetro aproximado de 5 cm, que protruía a través del introito vaginal (fig. 1). La lesión era muy dolorosa al tacto y de consistencia dura. Se podía observar salida de orina, por la uretra, al comprimir la lesión.



Figura 1. Tumoración a nivel del tercio inferior, pared anterior de vagina, con un diámetro aproximado de 5 cm.

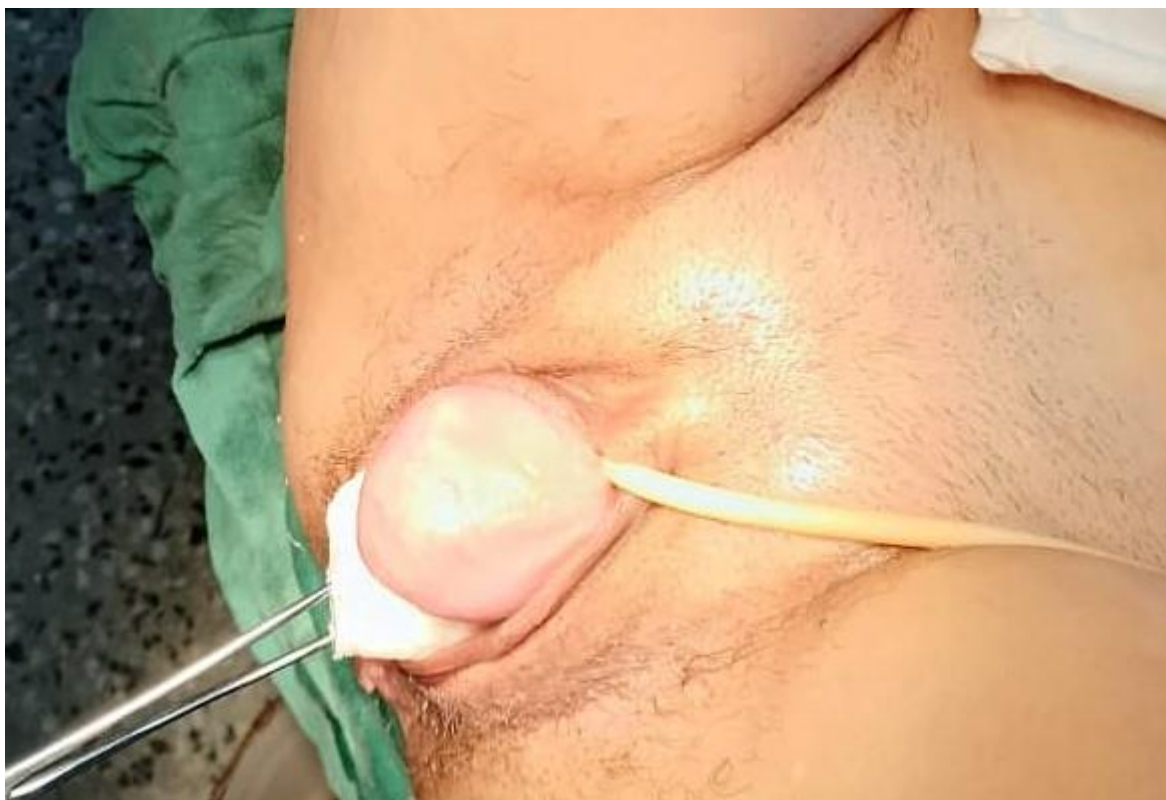

Figura 2. Tumoración a nivel del tercio inferior, pared anterior de vagina, exteriorizada con ayuda de torunda montada en pinza de cuello.

Evaluación diagnóstica

La paciente fue evaluada en consulta de urología, donde le realizó un examen físico completo y estudio endoscópico, (uretrrocistoscopia), para descartar lesión del tracto urinario. Se realizó además un estudio radiográfico simple de pelvis, vista lateral, que mostró la presencia de múltiples lesiones radiodensas a nivel retropúbico, que parecían corresponder con calcificaciones o cálculos.

La paciente fue remitida a consulta de ginecología para segunda opinión y tratamiento. Se le realizó ultrasonografía que mostró una formación quística a nivel del tercio inferior de vagina, con múltiples calcificaciones en su interior. Fue discutida en el colectivo del servicio de Ginecología y se planteó la posibilidad diagnóstica de: un divertículo de uretra o de un quiste de la glándula de Skene. Se decidió realizar biopsia excisional de la lesión con fines diagnósticos y terapéuticos. Se indicó el chequeo preoperatorio.

Intervención terapéutica

Paciente en posición ginecológica, previa anestesia espinal, se realizó la antisepsia de la región pudenda. Después de pinzar la mucosa vaginal y se realizó una incisión transversal a 3 cm del meato uretral (fig. 3).

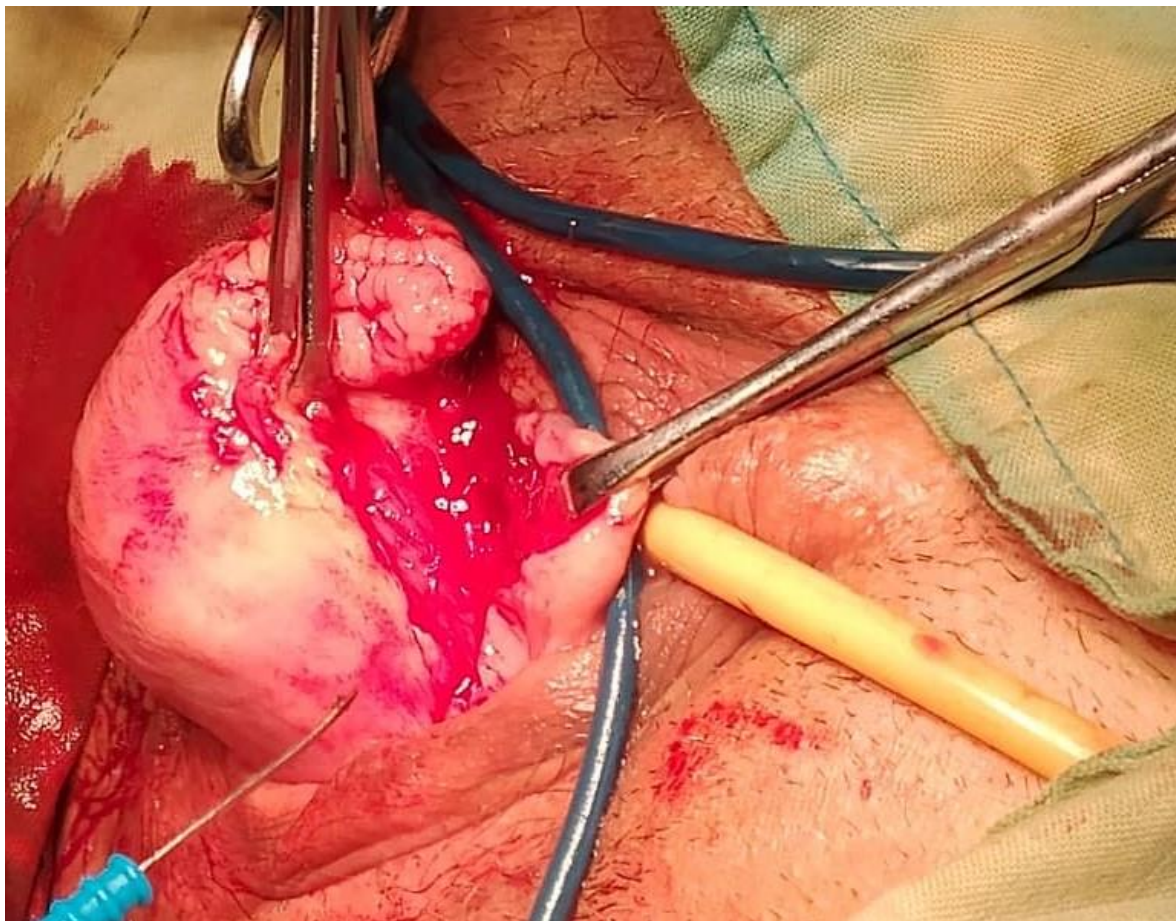


Figura 3. Incisión transversa a 3 cm por debajo del meato uretral.

Se confirmó la presencia de una formación quística adherida al tejido conectivo perilesional, con abundante fibrosis y que sangra con facilidad. Se procedió, con gran dificultad, a la disección de la tumoración. Se produjo ruptura de la lesión, con salida de líquido con fuerte olor amoniacal y varias formaciones calcúscas, las mayores con un tamaño entre 1 y 1,5 cm. La capsula de la lesión quística es removida completamente (fig.4).

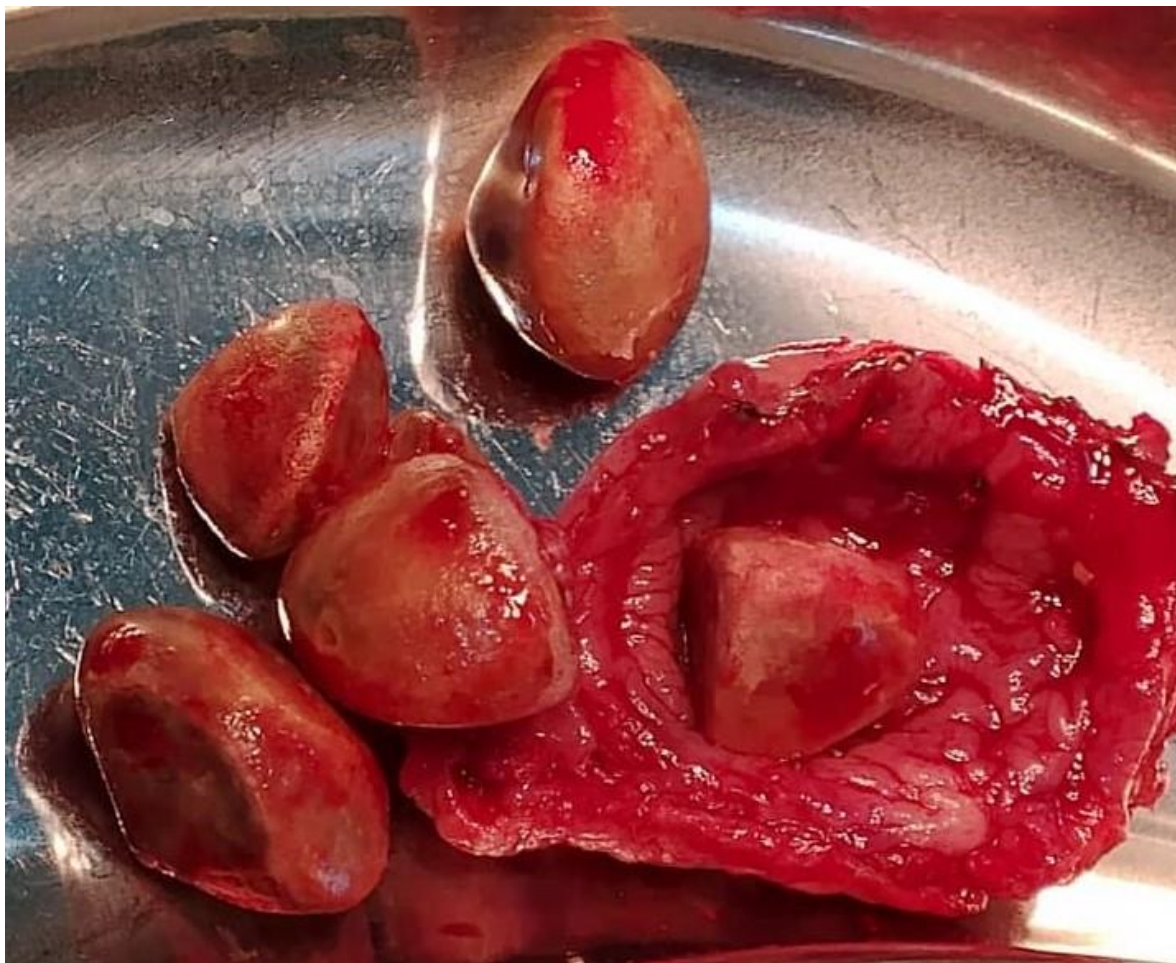

Figura 4. Capsula de la lesión quística y formaciones calculosas entre 1 y 1,5 cm de diámetro.

Durante el procedimiento se produce la apertura accidental de la uretra que se repara en dos planos. Posteriormente se procede a realizar la sutura de la pared anterior de vagina (Fig. 5). La paciente es egresada a las 72 horas y se mantiene con sonda vesical por tres semanas.

Seguimiento y resultados

La paciente acudió a consulta de posoperatorio cuatro semanas posteriores a la cirugía y refirió una remisión total del cuadro inicial, sin incontinencia urinaria. El informe de anatomía patológica describe: formación quística abierta, con pared gruesa, de 1,5 cm. La superficie interna del quiste está cubierta por epitelio

escamoso no queratinizado. La lesión contiene 8 calcificaciones, que en conjunto pesan 33 gramos. Hallazgo compatible con quiste parauretral.

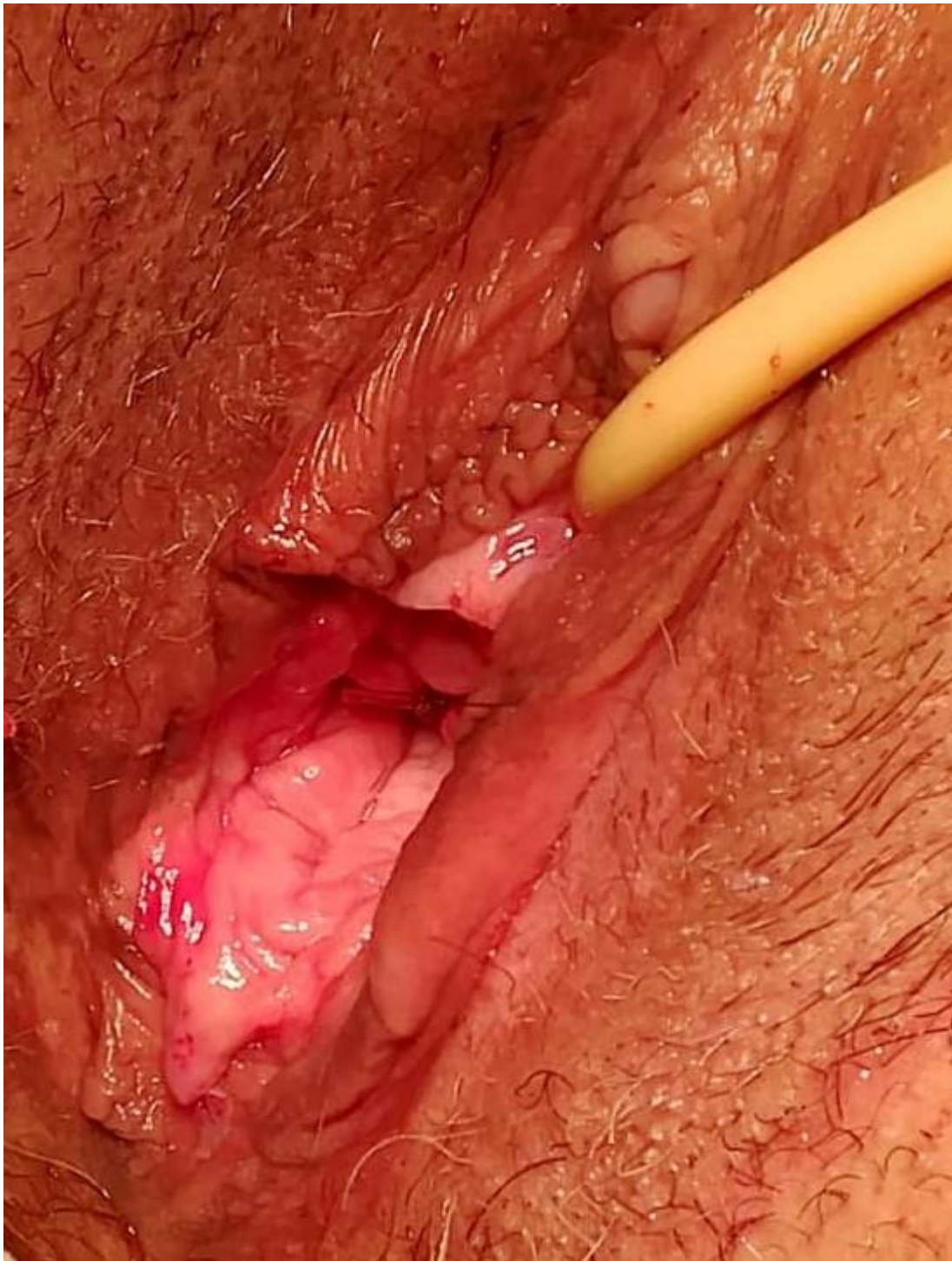


Figura 5. Reparación por planos y sutura de la pared anterior de vagina

Discusión

Las glándulas de Skene, también nombradas glándulas periuretrales o parauretrales, son unas glándulas pequeñas ubicadas alrededor del extremo distal de la uretra femenina.⁽⁸⁾

Los quistes de las glándulas parauretrales son lesiones poco frecuentes. La prevalencia de esta afección varía en los diferentes grupos de edad; aunque, es más alta en mujeres entre 20 a 60 años, con una incidencia que fluctúa entre el 1 % y el 6 % en este grupo etario.⁽⁹⁾

La mayoría de las mujeres con esta afección no presentan síntomas, lo que dificulta el diagnóstico; aunque algunas experimentan importantes molestias y problemas urinarios, que pueden causar malestar físico y psicológico con el consecuente impacto negativo en las actividades diarias y al bienestar emocional que afectan gravemente su calidad de vida.^(10,11)

El diagnóstico se basa en la clínica. La presencia de síntomas (dolor, incontinencia urinaria, disuria y dispareunia) y el hallazgo al examen físico; aun en pacientes asintomáticas, de una tumoración de tamaño variable, por lo general dolorosa, a nivel de la pared anterior de la vagina en su tercio inferior, cerca del introito vaginal, establece la presunción diagnóstica. Pueden resultar de utilidad la obtención de imágenes: radiografía simple o contrastada, ultrasonografía y en casos necesarios, la resonancia magnética, para evaluar la extensión del quiste.^(12,13)

La resección quirúrgica es la modalidad terapéutica preferida en pacientes con diagnóstico de quistes parauretrales. La ablación con láser, al igual que la escisión tradicional, muestran altas tasas de éxito y complicaciones mínimas.^(14,15)

En algunas mujeres se utiliza un enfoque conservador, basado en una conducta expectante; aunque con su eficacia es baja y la sintomatología suele persistir. También es importante resaltar que, los quistes del conducto de Skene, pueden desaparecer espontáneamente o requerir tratamientos menos invasivos, como la marsupialización.^(15,16,17)

Las estrategias de terapéutica deben ser personalizadas en función del tipo de quiste y la presentación clínica. La formación de cálculos en el interior de los quistes parauretrales no es frecuente; aunque su presencia puede dificultar la exéresis quirúrgica.^(9,18) Estos cálculos se forman debido a factores locales, entre

los que sobresalen la infección y la obstrucción, que generan un entorno bioquímico particular.⁽¹⁹⁾

Los resultados posoperatorios son, de forma general, satisfactorios. Las pacientes refieren alivio de los síntomas y una mejora de la función urinaria tras la extirpación del quiste.^(9,15,18)

Conclusiones

Los quistes parauretrales tienen un impacto negativo en la calidad de vida de las pacientes debido los síntomas que pueden producir: dolor, dispareunia y trastornos miccionales, los cuales agravan la ansiedad y depresión asociadas a la incontinencia urinaria.

Son varias de lesiones con un cuadro clínico similar al de los quistes parauretrales, lo que nos obliga a establecer un diagnóstico diferencial adecuado, que permita trazar las estrategias de tratamiento personalizadas. El tratamiento más utilizado es la cirugía y la evolución posoperatoria suele ser favorable.

Referencias bibliográficas

1. Escalante-Reinozo MR, Bermúdez-Morantes DG, Fernández-Rodríguez PJ. Quiste de Gartner sintomático. Presentación de caso y revisión de la literatura. Rev Obstet Ginecol Venez. [Internet] 2022; [citado: 20/12/2025]; 82 (4): 522-529. Disponible en: <https://www.sogvzla.org/wp-content/uploads/2022/10/17.-82-4-CC-Quiste-de-Gartner-sintomatico-Presentacion-de-caso-y-revision-de-la-literatura-1.pdf>
2. Rehan H, Geetha KD. Benign Vulvar Conditions: Comprehensive Overview. Womens Health Sci J [Internet] 2024, 8(1): 000220. Disponible en: <https://medwinpublishers.com/WHSJ/benign-vulvar-conditions-comprehensive-overview.pdf>
3. Murali A, Chandran S, Thomas A. Clinicopathological Evaluation of Benign Vulvar Tumors: A Descriptive Study in a South Asian Population. J South Asian Feder Obs Gynae [Internet] 2024 [citado: 20/12/2025]; 16 (4):336-340. Disponible en: <https://DOI:10.5005/jp-journals-10006-2429>

4. Xylouri C, Polychroni D, Maurogiorgis A. Case report: A Large Fibroepithelial Polyp of the Vulva. HJOG [Internet] 2024, 23 (4), 281-286. Disponible en: <https://hjog.org/?p=3575>
5. Vargas Hernandez VM. Aspectos clínicos, patológicos, preventivos y terapéuticos en el cáncer de vulva. Obstetricia, Ginecología y Ciencias Reproductivas, [Internet], 2020, [citado: 20/12/2025]; 4(1): Disponible en: https://auctoresonline-org.translate.goog/article/clinical2C-pathological2C-preventive-and-therapeutic-aspects-in-cancer-de-vulva?_x_tr_sl=en&_x_tr_tl=es&_x_tr_hl=es&_x_tr_pto=tc
6. Tkachenko L.V., Sviridova N.I., Gritsenko I.A., Dolgova V.A., Tikhaeva K.Yu. Pelvic organ prolapse: current understanding of the problem. Obstetrics, Gynecology and Reproduction. [Internet], 2023;17(6):784-791. Disponible en: <https://doi.org/10.17749/2313-7347/ob.gyn.rep.2023.446>
7. Greiman AK, Rolef J, Rovner ES. Urethral diverticulum: A systematic review. Arab J Urol. [Internet], 2019 Apr 8;17(1):49-57. Disponible en: <https://doi:10.1080/2090598X.2019.1589748>
8. Ruiz Santiago ER, Cabrera Hernández JE, Días Falcón Y. Quiste de la glándula de Skene en una recién nacida. Rev Ciencias Médicas [Internet], 2021 [citado: 19/12/2025]; 25(1): e4344. Disponible en: http://scielo.sld.cu/scielo.php?script=sci_arttext&pid=S1561-31942021000100017&lng=es.
9. Mansur A, Gritskievich A, Kostin A, Kulchenko N, Pospelova O, Kalinycheva G. Quality of life of patients with paraurethral cysts. Andrology and Genital Surgery. 2023. [citado: 29/12/2025]; 23(4):74-80. Disponible en: <https://api.semanticscholar.org/CorpusID:255769138>
10. Kostin AA, Shaplygin LV, Kulchenko NG, Mansur A, Shulpina IS. Paraurethral cysts in women. Features of diagnostics. Research and Practical Medicine Journal. [Internet], 2020;7(1):48-54. (In Russ.) Disponible en: <https://doi.org/10.17709/2409-2231-2019-7-1-5>
11. Sharifiaghdas F, Daneshpajoo A, Mirzaei M. Paraurethral Cyst in Adult Women: Experience with 85 Cases. Urol J [Internet]. 2014. 1;11(05):1896-9. Disponible en: <https://doi.org/10.22037/uj.v11i05.2018>

12. Dalal HA, Hanan A, Mariam MA, Abdullatif EA, Tariq FA. (2021), Management of Paraurethral Cysts in Adult Women: Emphasis on Physical Examination. African Journal of Health, Nursing and Midwifery. [Internet], 2021. 4(2),67-75. Disponible en: <https://DOI:10.52589/AJHNM-YJDCFQHY>.
13. Mahfouz W, Hassan HHM, Gubbiotti M, Elbadry M, Moussa A. Does a tailored magnetic resonance imaging technique affect the surgical planning and outcomes for different cystic urethral and periurethral swellings in females? Seven years tertiary center experience. World J Urol. [Internet], 2022; 40(6):1587-1594. Disponible en: <https://doi:10.1007/s00345-022-03973-w>.
14. Slesarevskaya MN, Ponomareva YA, Sozdanov PV, Tyurin AG, Sycheva AM, Kuzmin IV. Surgical treatment of a large paraurethral cyst // Urology reports (St. - Petersburg). [Internet], 2020. 10(1):75-80. Disponible en: <https://doi:10.17816/uroved10175-80>
15. Milani R, Manodoro S, Cola A, Palmieri S, Reato C, Frigerio M. Surgical excision of paraurethral cyst. Int Braz J Urol. [Internet], 2020 Mar-Apr;46(2):298-299. Disponible en: <https://doi:10.1590/S1677-5538.IBJU.2018.0761>.
16. Sharifi-Aghdas F, Ghaderian N. Female paraurethral cysts: experience of 25 cases. BJU Int. [Internet], 2004 Feb;93(3):353-6. Disponible en: <https://doi:10.1111/j.1464-410x.2003.04615.x>.
17. Kallam AR, Vahini G. Skene's Duct Cyst in an Elderly Female: A Case Report J Clin of Diagn Res. [Internet], 2023; 17(8). Disponible en: <https://www.doi.org/10.7860/JCDR/2023/61815/18301>
18. Noorwali F, Alboloshi E. Paraurethral cyst with multiple stones: A Case report. Urol Case Rep. [Internet], 2021 Jul 9;39:101774. Disponible en: <https://doi:10.1016/j.eucr.2021.101774>.
19. Shah N, Ahmed MHS, Patil S, Pawar P, Mathew J, Sawant A, Sakhrani J, Pratap V. Matrix Calculi in the Urinary Tract- A Prospective Cohort Study [Internet], 2022 April; 11(2):001-003. Disponible en: <https://doi.org/10.7860/IJARS/2022/53558.2761>

FINANCIACIÓN

No se recibió financiación para el desarrollo del presente estudio.

CONFLICTOS DE INTERESES

Los autores declaran no tener conflictos de intereses.