

Caso de pseudo-Meigs, signo guía de afección ginecológica subyacente

Case of Pseudo-Meigs, Guide Sign of Underlying Gynecological Condition

E. López González^{1*}
C. Forero Díaz¹
N. Rodríguez González¹
JA. Rojas Luna¹

¹Hospital Juan Ramón Jiménez. Huelva, España.

*Correo electrónico: elga_t@hotmail.com

RESUMEN

Introducción: El síndrome de Meigs consiste en la asociación de tumor benigno de ovario "tipo fibroma" con ascitis e hidrotórax, que se resuelven tras la extirpación del tumor. El síndrome de pseudo- *Meigs* secundario al leiomioma uterino es una entidad rara.

Presentación de caso: Mujer de 68 años que presentó una historia de un mes con sensación de opresión torácica y disnea. La radiografía de tórax reveló derrame pleural derecho. En la tomografía axial computarizada de abdomen y región pelviana se aprecia ascitis y un gran mioma uterino subseroso. Se sometió a una histerectomía abdominal total con salpingo-ooforectomía bilateral.

Conclusiones: La ascitis y el derrame pleural desaparecieron rápidamente en el postoperatorio. Tras 20 meses de seguimiento, no hay recidiva de la enfermedad.

Palabras clave: pseudo-*Meigs*; leiomioma uterino; hidrotórax; ascitis.

ABSTRACT

Introduction: Meigs syndrome consists of the association of a benign tumor of the ovary "fibroma type" with ascites and hydrothorax, which resolve after the tumor is

removed. The pseudo-Meigs syndrome secondary to uterine leiomyoma is a rare entity.

Case report: A 68-year-old woman referred having a month with a sensation of chest tightness and dyspnea. Chest X-ray revealed right pleural effusion. Computed axial tomography of the abdomen and pelvic region shows ascites and a large subserous uterine myoma. She underwent a total abdominal hysterectomy with bilateral salpingo-oophorectomy.

Conclusions: Ascites and pleural effusion disappeared rapidly in the postoperative period. After 20 months of follow-up, there is no recurrence.

Keywords: pseudo-Meigs; uterine leiomyoma; hydrothorax; ascites.

Recibido:
Aceptado: 22/10/2018

03/09/2018

INTRODUCCIÓN

El primer caso registrado de la asociación de leiomiomas uterinos (ULM) con ascitis e hidrotórax fue mencionado por *Kelly y Cullen* en 1909 según información brindada por *Williamson y otros*.⁽¹⁾ En 1937, *Meigs y Cass* informaron la resolución del hidrotórax y la ascitis después de la eliminación de una masa ovárica benigna.⁽²⁾ En 1954, *Meigs* propuso restringir la clasificación del verdadero Meigs a tumores ováricos benignos y sólidos, como fibroma o tecoma, acompañado de ascitis e hidrotórax; la ascitis y hidrotórax deben resolverse completamente después de la extirpación del tumor.⁽³⁾ El síndrome de pseudo-*Meigs* se caracteriza por la presencia de derrame pleural y ascitis causados por un tumor pélvico que no sea un fibroma ovárico (*struma ovarii*, cistoadenomas mucinosos o serosos, tumores de células germinales) o leiomioma uterino.⁽⁴⁾

Los leiomiomas uterinos son los tumores ginecológicos benignos de origen miometrial, más comunes, cuya prevalencia estimada es de 25 % en mujeres mayores de 30 años.⁽⁵⁾ Aunque el leiomioma uterino es un hallazgo ginecológico frecuente, rara vez se acompañan de ascitis e hidrotórax.⁽⁶⁾

El CA125 es uno de los marcadores tumorales más comunes para la malignidad pélvica. La concentración elevada de CA125 es altamente sugestiva de carcinoma de ovario epitelial. Presentamos un caso de síndrome de pseudo *Meigs* ocasionado por un leiomioma uterino con elevación de CA125.

PRESENTACIÓN DE CASO

Paciente de 68 años menopaúsica con antecedentes personales de interés de enfermedades de riesgo cardiovascular, sin intervenciones previas y sin antecedentes patológicos particulares, controlada hasta la menopausia en ginecología por la presencia de un leiomioma uterino asintomático gigante.

La paciente acude a urgencias por presentar en los últimos 10 días distensión abdominal asociada con pesadez pélvica, con sensación de opresión torácica, con disnea a pequeños esfuerzos. No fiebre ni clínica respiratoria infecciosa. No sudoración nocturna. No cuadro constitucional ni pérdida de peso.

Al examen físico presentaba ligera palidez cutánea, normotensa y con una saturación de oxígeno al 92 %. A la auscultación se encontraron signos sugerentes de derrame pleural hasta el campo medio derecho. Abdomen globuloso, distensión abdominal con embotamiento difuso y palpación de masa abdominal pélvica. Extremidades inferiores sin edemas ni signos de trombosis venosa profunda y pulsos presentes.

La radiografía de tórax mostró un pinzamiento del seno costofrénico izquierdo y derrame pleural derecho que ocupa 2/3 del campo (Fig. 1).

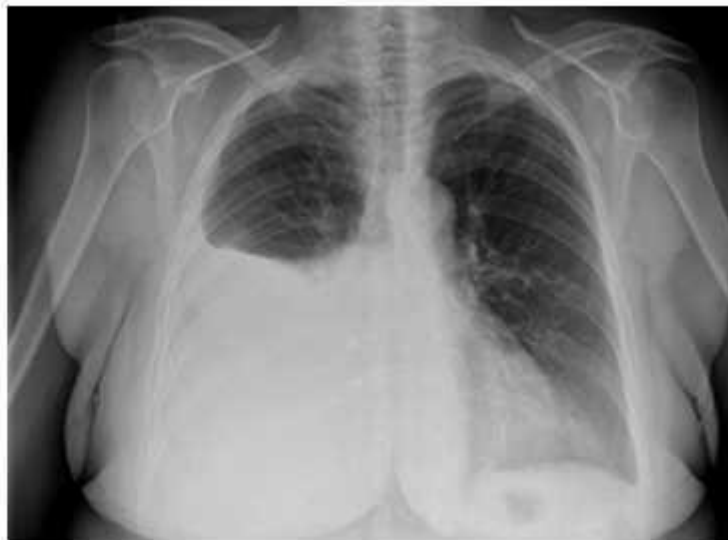

Fig. 1 - Rx tórax: silueta cardiaca de tamaño normal. Pinzamiento del seno costofrénico izquierdo y derrame pleural derecho que ocupa 2/3 del campo pulmonar.

Para completar el estudio se procedió a realizar las siguientes pruebas complementarias:

- Punción lumbar: Negativo para *Lowenstein*, con cambios inflamatorios no específicos crónicos sin signos de malignidad.

- Ecografía abdominal: Ascitis y útero en latero versión izquierda, de 57 x 37 x 46 mm. Endometrio desdibujado. A nivel anexial derecho, tumoración sólida abigarrada, mal delimitada de al menos 80 x 56 x 63 mm, con punteado hiperrefringente y vascularización escasa, salvo en pedículo, de probable origen anexial derecho, en cuyo caso podría corresponder a fibroma/fibrotecoma (aunque es difícil diferenciar de mioma pediculado).

- La tomografía axial computarizada (TAC) abdominal pélvica mostró una masa pélvica de 10 x 6 cm, ovalada y circunscrita, de dudosa dependencia posiblemente anexial derecha o mural de pared lateral uterina, con calcificaciones groseras en su espesor y que plantea el diagnóstico diferencial entre mioma uterino o teratoma ovárico, como primeras posibilidades acompañado de derrame pleural izquierdo de disposición libre ([Fig. 2](#)).

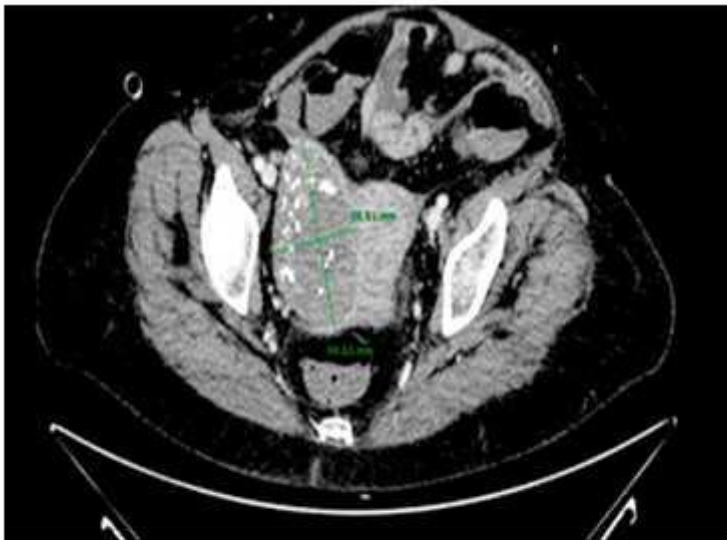


Fig. 2 - TAC Toracoabdominopélvico: Masa pélvica de 10 x 6 cm, ovalada y circunscrita, de dudosa dependencia posiblemente anexial derecha o mural de pared lateral uterina, con calcificaciones groseras en su espesor.

Derrame pleural derecho en pequeña cuantía, dispuesto en segmentos tanto anteriores como posteriores de la base pulmonar, con componente cisural, ascitis moderada-severa ([Fig. 3](#)).

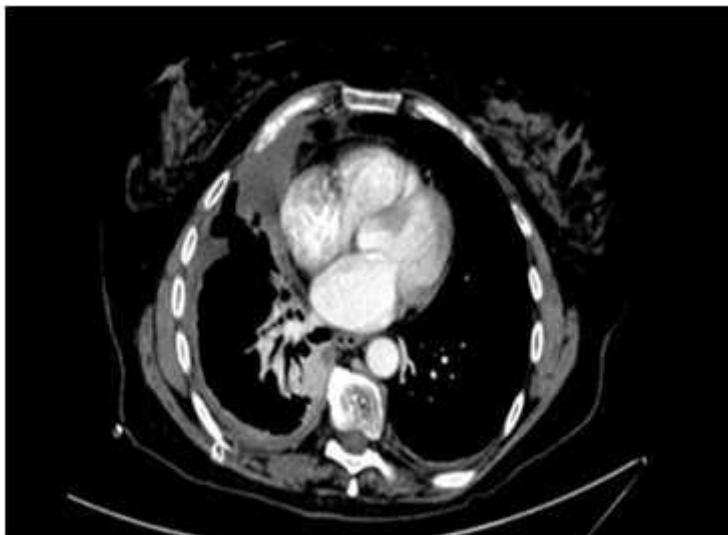

Fig. 3 - TAC toracoabdominopélvico: Derrame pleural izquierdo de disposición libre y derrame pleural derecho.

No se observaron lesiones del parénquima pulmonar o adenopatías mediastínicas, ilíacas o aórticas lumbares.

- Se realizó una gammagrafía pulmonar sin hallazgos sugestivos de tromboembolismo pulmonar agudo o crónico.

- Análisis en sangre: Ca-125 160,30 UL/ mL. Resto de los marcadores tumorales de origen anexial negativos.

Dados los hallazgos, se indicó laparotomía diagnóstica y terapéutica. La exploración quirúrgica encontró ascitis severa de tres litros, tumoración intraligamentaria derecha compatible, leiomioma uterino, anejos normales y resto de la cavidad abdominal sin hallazgos patológicos. Se realizó una histerectomía con doble anexectomía sin incidencias.

El examen histopatológico de la pieza quirúrgica se describe a continuación: útero de 8 x 4,5 x 3,2 cm con focos de hialinización y calcificación distrófica, con varias formaciones blanquecinas intramurales y subserosa, compatibles con leiomiomas. La mayor de ellas de 10 cm, con múltiples áreas con calcificación de distribución puntiforme y degeneración necrótica y hialina. Anejos normales. El citodiagnóstico del líquido de ascitis no mostró células malignas.

El curso postoperatorio fue favorable al presentar remisión completa del derrame pleural ([Fig. 4](#)).

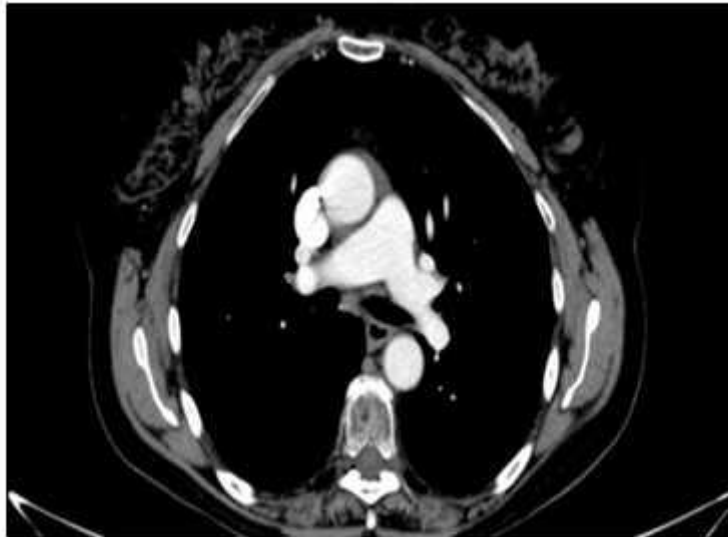


Fig. 4 - TAC toracoabdominopélvico con remisión completa del derrame pleural.

La ascitis después de la cirugía de urgencia y en ausencia de otro factor externo ([Fig. 5](#)).

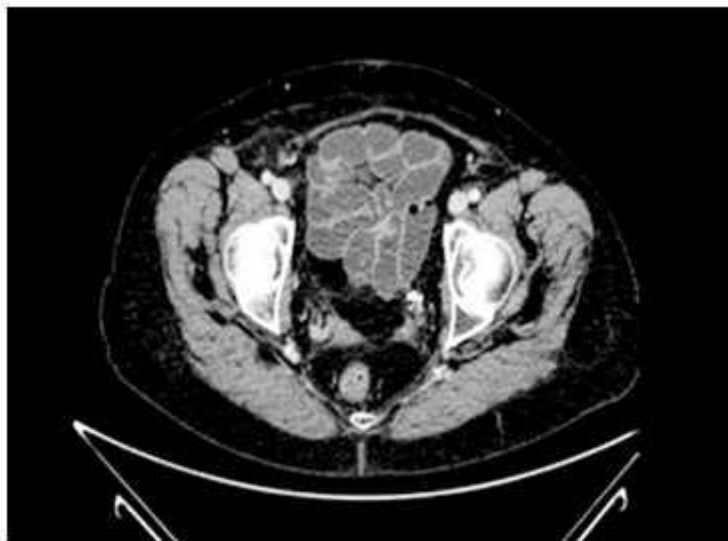

Fig. 5 - TAC toracoabdominopélvico con remisión de la ascitis.

Los controles séricos de CA 125 realizados diez días y un mes después de la intervención, fueron respectivamente de 16 y 12 UL/ mL. En los seguimientos posteriores hasta la fecha, no se observó recidiva clínico radiológica.

DISCUSIÓN

El síndrome de *Meigs* se define como un tumor tipo fibroma del ovario con ascitis y derrame pleural.⁽³⁾ La extirpación de la tumoración debe hacer remitir todos los signos. Cuando las mismas condiciones clínicas se asocian con tumores ováricos malignos o benignos, que no sean fibromas o tumores de tipo fibroma o con tumores uterinos o de las trompas de Falopio, la tríada se conoce como síndrome de pseudo-*Meigs*.⁽⁴⁾

La mayoría de los casos registrados son patologías de ovario tales como tumor ovárico metastásico secundario a neoplasia maligna gastrointestinal,⁽⁷⁾ teratoma maduro, *struma ovarii*,⁽⁸⁾ tumor ovárico "border line".⁽⁹⁾ El síndrome de pseudo-*Meigs* debido a leiomioma uterino es relativamente raro. Hasta la fecha se han publicado menos de 40 casos de esta etiología.⁽¹⁰⁾ Para los pocos casos reportados de síndrome de pseudo-*Meigs* asociados con leiomioma, el diámetro promedio del mismo tenía más de 15 cm.⁽¹¹⁾ El nivel sérico de CA125 suele ser elevado en pacientes con síndrome de *Meigs* y síndrome de pseudo-*Meigs*, pero se cree que esta elevación es causada por irritación peritoneal y no por malignidad.

El caso que tratamos se manejó mediante una histerectomía con doble anexectomía dada la edad de la paciente. En pacientes más jóvenes que deseen preservar su fertilidad, si no existen datos que indiquen malignidad en un primer tiempo se puede realizar una miomectomía. Sólo en los casos que el análisis diferido revelase sarcoma o leiomioma atípico estaría indicado realizar la histerectomía.

El mecanismo de la generación de ascitis e hidrotórax en el síndrome de *Meigs* y el síndrome de pseudo-*Meigs* no está claro. Se cree que el hidrotórax se desarrolla como resultado de la ascitis que migra a la cavidad torácica a través de un defecto congénito o linfáticos sobrecargados, principalmente en el lado derecho del diafragma.⁽¹²⁾ Se han postulado varias causas posibles para explicar la etiología. Las primeras especulaciones incluyen la obstrucción linfática por el tumor pélvico y la trasudación del líquido de edema intersticial a través de la superficie de un tumor grande que excede la capacidad de absorción del peritoneo. En los casos de leiomioma uterino, se pensó que un desequilibrio entre un suministro arterial excesivo a un tumor grande y un drenaje venoso y linfático limitado iba seguido de edema estromal y degeneración quística con posterior trasudación a la cavidad peritoneal.⁽¹¹⁾

Los hallazgos patológicos de nuestra paciente podrían ser compatible con dicha teoría. Las tumoraciones miometriales contenían una gran cantidad de líquido seroso como consecuencia de su degeneración hidrópica, su filtración a la cavidad podría ser la fuente de la ascitis masiva.⁽¹³⁾ La presión intra tumoral podría exprimir líquido en el quiste a través del espacio intercelular en la cavidad peritoneal.

El hidrotórax puede deberse a una fuga de líquido del abdomen y, después de alcanzar un volumen y presión suficientes, a través del diafragma y en las brechas intercelulares.^(14,15) El hidrotórax en este caso fue diagnosticado de forma sincrónica a la ascitis por lo que no se pudo comprobar esta teoría del derrame pleural secundario a la ascitis de la cavidad abdominal.

CA125 es un antígeno de superficie celular asociado con una glicoproteína de alto peso molecular. Los niveles elevados de dicha proteína se observan principalmente

en las neoplasias pélvicas, como el cáncer de ovario con diseminación. El nivel de especificidad de esta proteína no es absoluta para el diagnóstico de cánceres de ovario epiteliales, su elevación también se ha observado en otros tumores malignos y estados fisiológicos benignos, que incluyen el embarazo, la endometriosis y la menstruación.⁽¹⁶⁾ En el síndrome de pseudo-*Meigs*, *Lin* y otros⁽¹⁷⁾ y *Timmerman* y otros⁽¹⁸⁾ propusieron que los niveles elevados de CA125 son causados por la expresión mesotelial de la proteína en lugar de por el fibroma. Además, en el síndrome de pseudo-*Meigs*, es la inflamación peritoneal y no el leiomioma la causa principal de la elevación sérica y el aumento suele ser pequeño.^(11,19)

Los leiomiomas benignos que se presentan con el síndrome de pseudo-*Meigs* y una elevación del CA125 son raros. Se han descrito pocos casos de leiomioma benigno acompañado con síndrome de pseudo-*Meigs* y Ca125 elevado.^[11] Generalmente no encontramos diferencias en los niveles séricos de dicha proteína entre el síndrome de pseudo-síndrome de *Meigs* y el síndrome de *Meigs*,⁽²⁰⁾ salvo en aquellos cuyo origen es una neoplasia maligna de ovario. Para los pocos casos reportados de síndrome de pseudo-*Meigs* asociados con leiomioma,⁽¹¹⁾ el diámetro promedio del mismo tenía más de 15 cm.⁽²¹⁾

La mayoría de los leiomiomas uterinos se pueden diferenciar fácilmente de otras lesiones pélvicas ginecológicas o no ginecológicas. Sin embargo, la degeneración, la hemorragia y la necrosis focal pueden dificultar el diagnóstico diferencial. Un leiomioma degenerado, o leiomioma con edema pueden no tener hallazgos de imagen típicos⁽²²⁾ y plantear el diagnóstico con patología anexial.

La paciente presentó un comportamiento inusual con la aparición de ascitis y derrame pleural coincidente con la imagen ecográfica de degeneración mural, no descrita hasta la fecha en los controles rutinarios.

Se continuó observación clínico radiológica de la paciente por un año y la misma permaneció libre de la enfermedad tras 20 meses de seguimiento.

REFERENCIAS BIBIOGRÁFICAS

1. Williamson JG, Patel D, Menzies DN. Leiomyomata of the uterus associated with ascites and hydrothorax. J Obstet Gynaecol Br Commonw [en línea]. 1972;79:273-80. Disponible en: <https://www.karger.com/Article/Pdf/294848>
2. Meigs JV, Cass J. Fibroma of the ovary with ascites and hydrothorax: with a report of seven cases. Am J Obstet Gynecol [en línea]. 1937;33:249-67. Disponible en: [https://doi.org/10.1016/S0002-9378\(37\)80015-0](https://doi.org/10.1016/S0002-9378(37)80015-0)
3. Meigs JV. Fibroma of the ovary with ascites and hydrothorax; Meigs' syndrome. Am J Obstet Gynecol [en línea]. 1954;67:962-85. Disponible en: <https://www.ncbi.nlm.nih.gov/pubmed/13148256>
4. Meigs JV. Pelvic tumors other than fibromas of the ovary with ascites and hydrothorax. Obstet Gynecol [en línea]. 1954;3:471-86. Disponible en: <https://www.ncbi.nlm.nih.gov/pubmed/13154792>

5. Solomon LA, Schimp VL, Ali-Fehmi R, Diamond MP, Munkarah AR. Clinical update of smooth muscle tumors of the uterus. *J Minim Invasive Gynecol* [en línea]. 2005;12:401-8. Disponible en: [https://www.jmig.org/article/S1553-4650\(05\)00398-5/](https://www.jmig.org/article/S1553-4650(05)00398-5/)
6. Terada S, Suzuki N, Uchide K, Akasofu K. Uterine leiomyoma associated with ascites and hydrothorax. *Gynecol Obstet Invest* [en línea]. 1992;33:54-8. Disponible en: <https://www.ncbi.nlm.nih.gov/pubmed/1563658>
7. Maeda H, Okabayashi T, Hanazaki K, Kobayashi M. Experiencia clínica del síndrome de pseudo-Meigs debido al cáncer de colon. *World J Gastroenterol* [en línea]. 2011;17:3263-66. Disponible en: <https://www.ncbi.nlm.nih.gov/pmc/articles/PMC3158404/>
8. Jiang W, Lu X, Zhu ZL, Liu XS, Xu CJ. Struma ovarii asociado con el síndrome de pseudo-Meigs y elevación de CA 125 sérica: informe de un caso y revisión de la literatura. *J Ovarian Res* [en línea]. 2010;3:18.10.1186/1757-2215-3-18
9. Ishiko O, Yoshida H, Sumi T, Hirai K, Ogita S. Niveles del factor de crecimiento endotelial vascular en el líquido pleural y peritoneal en el síndrome de Meigs. *Eur J Obstet Gynecol Reprd Biol* [en línea]. 2001;98:129-30. Disponible en: <https://www.ncbi.nlm.nih.gov/pubmed/11516814>
10. Chourmouzi D, Papadopoulou E, Drevelegas A. Hallazgos por resonancia magnética en el síndrome de pseudo-Meigs asociado con un leiomioma uterino grande: Reporte de un caso. *J Med Case Rep* [en línea]. 2010;4:120. Disponible en: <https://www.ncbi.nlm.nih.gov/pubmed/20426844>
11. Amant F, Gabriel C, Timmerman D, Vergote I. PseudoMeigs' syndrome caused by a hydropic degenerating uterine leiomyoma with elevated CA-125. *Gynecol Oncol* [en línea]. 2001;83:153-7. Disponible en: <https://www.ncbi.nlm.nih.gov/pubmed/11585430>
12. Terada S, Suzuki N, Uchida K, Akasofu K. Leiomioma uterino asociado con Ascitis e hidrotórax. *Gynecol Obstet Invest* [en línea]. 1992;33:54-8. Disponible en: <https://www.karger.com/Article/Abstract/294848>
13. Clement PB, Young RH, eds. Pure mesenchymal tumors. In: *Tumors and Tumor-like Lesions of the Uterine Corpus and Cervix*. New York: Churchill Livingstone, 1993;265-328.
14. Kinmonth JB. Chylous diseases and syndromes, including references to tropical elephantiasis. In: Kinmonth JB, ed. *The Lymphatics*, 2 ed. London: Edward Arnold, 1982;221-68.
15. Ohtani Y, Ohtani O, Nakatani T. Microanatomy of the rat diaphragm: a scanning electron and confocal laser scanning microscopic study. *Arch Histol Cytol* [en línea]. 1993;56:317-8. Disponible en: <https://www.ncbi.nlm.nih.gov/pubmed/7694608>
16. Jacobs I, Bast RC. The Ca 125 tumour-associated antigen: a review of the literature. *Hum Reprod* [en línea]. 1989;4:1-12. Disponible en: <https://www.ncbi.nlm.nih.gov/pubmed/2651469>

17. Lin JY, Angel C, Sickel JZ. Meigs syndrome with elevated serum CA 125. *Obstet Gynecol* [en línea]. 1992;80:563-6. Disponible en: <https://www.ncbi.nlm.nih.gov/pubmed/1495739>
18. Timmerman D, Moerman P, Vergote I. Meigs' syndrome with elevated serum CA 125 levels: two case reports and review of the literature. *Gynecol Oncol* [en línea]. 1995;59:405-8. 1995 Disponible en: <https://www.ncbi.nlm.nih.gov/pubmed/8522265>
19. Ghamande SA, Eleonu B, Hamid AM. High levels of CA-125 in a case of a parasitic leiomyoma presenting as an abdominal mass. *Gynecol Oncol* [en línea]. 1996;61:297-8. Disponible en: <https://www.ncbi.nlm.nih.gov/pubmed/8626152>
20. Abad A, Cazorla E, Ruíz F, Aznar I, Asins E, Llixiona J. Meigs' syndrome with elevated CA-125: case report and review of the literature. *Eur J Obstet Gynecol Reprod Biol* [en línea]. 1999;82:97-9. Disponible en: <https://www.ncbi.nlm.nih.gov/pubmed/10192495>
21. Kazanov L, Ander DS, Enriquez E, Jaggi FM. Pseudo-Meigs' Syndrome. *Am J Emerg Med* [en línea]. 1998;16:404-5. Disponible en: <https://www.ncbi.nlm.nih.gov/pubmed/9672464>
22. Ueda H, Togashi K, Konishi I, Kataoka ML, Koyama T, Fujiwara T, et al. Unusual appearances of uterine leiomyomas: MR imaging findings and their histopathologic backgrounds. *Radiographics* [en línea]. 1999;19:S131-S145. Disponible en: <https://www.ncbi.nlm.nih.gov/pubmed/10517450>

Conflictos de intereses

Los autores no declaran tener conflictos de intereses.