

## Tumor de colisión del ovario y embarazo

### Ovarian Collision and Pregnancy Tumor

Juan Antonio Suárez González<sup>1\*</sup>  
Mario Gutiérrez Machado<sup>1</sup>  
Darlene Bouza Jorge<sup>1</sup>  
Eliecer Anoceto Aminaga<sup>1</sup>  
Heydi Isabel González Aguiar<sup>1</sup>  
Osmany Alba Turino<sup>1</sup>

<sup>1</sup>Hospital Universitario Ginecobstétrico "Mariana Grajales", Santa Clara, Villa Clara.  
Cuba

\*Correo electrónico: [juansuarezg@infomed.sld.cu](mailto:juansuarezg@infomed.sld.cu)

---

#### RESUMEN

Se presenta el caso de una gestante a término con un tumor de colisión de ovario izquierdo. Se produce un nacimiento distócico por cesárea y se extrae un recién nacido normal. Posteriormente se realiza la excéresis del tumor de ovario. Tanto la madre como su recién nacido evolucionan de forma satisfactoria. Se concluye el diagnóstico histológico del tumor de ovario como un cistoadenoma mucinoso asociado a un teratoma quístico benigno del ovario.

**Palabras clave:** tumor de ovario; embarazo.

---

#### ABSTRACT

We present the case of a pregnant woman at term with left ovarian collision tumor. A dystocic birth is produced by caesarean section and a normal newborn is removed. Subsequently, the excresis of the ovarian tumor is performed. Both the mother and her newborn evolve satisfactorily. The histological diagnosis of the ovarian tumor concluded to be a mucinous cystadenoma associated with a benign cystic teratoma of the ovary.

**Keywords:** ovarian tumor; pregnancy.

Recibido:  
Aprobado: 17/12/2018

12/11/2018

## INTRODUCCIÓN

Algunos autores han llamado "tumores de colisión" cuando coexisten dos tumores contiguos en un mismo órgano, pero histológicamente distintos, sin mezcla histológica. En el campo de la ginecología se han descrito tumores de colisión en el útero y en el ovario.

Los tumores de células germinales representan entre 15 % y 30 % de los tumores de ovario y 95 % son teratomas.<sup>(1)</sup> El teratoma quístico maduro del ovario es la neoplasia más frecuente en la edad reproductiva de la mujer.<sup>(1,2)</sup>

Desde un punto de vista histológico e inmunohistoquímico no es fácil distinguir si un tumor mucinoso ovárico que deriva del epitelio de la superficie ovárica, es secundario a un tumor mucinoso del tracto gastrointestinal bajo, o se trata de un tumor de histogénesis teratomatosa.<sup>(3,4)</sup> La existencia de elementos epiteliales del tracto gastrointestinal en el componente teratomatoso y de otros tejidos de diferentes hojas germinales colindando con el tumor mucinoso, la inexistencia de un tumor del tracto gastrointestinal bajo previo o sincrónico con un apéndice cecal normal, así como una inmunexpresión positiva para CDX2, CK20 y coexpresión para CK7 apoyan el diagnóstico de un tumor mucinoso primario de ovario asociado a un teratoma quístico maduro.<sup>(4,5,6)</sup>

Los tumores mucinosos están presentes entre 2 % y 11 % de los teratomas quísticos maduros de ovario, y entre 3 % y 8 % de tumores mucinosos de ovario se asocian a teratomas.<sup>(4)</sup> Los tumores mucinosos primarios de ovario usualmente son CK7 + y CK20. Los tumores mucinosos desarrollados en teratomas presentan una inmunotinción variable, siendo frecuente la positividad para ambas citoqueratinas, CK20 y CK7, con un patrón de tinción difuso o focal.<sup>(4,5,7,8)</sup>

En el ovario pueden desarrollarse tumores histológicamente muy distintos entre sí. Probablemente no pueda existir otro órgano que pueda producir una variedad histológica semejante de neoplasias. Los tumores de ovario pueden aparecer a cualquier edad, pero en líneas generales, los tumores benignos tienen su máxima incidencia entre los 20 y 44 años.<sup>(1)</sup> Las tumoraciones de ovario no son comunes y su frecuencia oscila entre 1,4 y 9,9 %.<sup>(2,9,10)</sup>

La incidencia de masas anexiales durante la gestación es de 1/81 a 1/2 500 embarazos, de estas, entre 4 % y 17 % son malignas.

## PRESENTACIÓN DE CASO

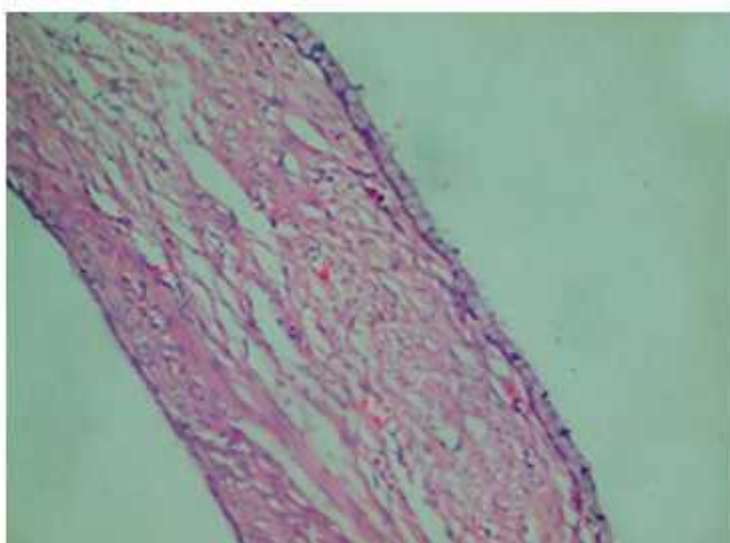
Se presenta el caso de JLA de 23 años, con 40,6 semanas de edad gestacional. Antecedentes de salud: nulípara, que ingresa con diagnóstico de rotura prematura de membranas, con líquido amniótico meconial y se comienza inducción del parto con oxitocina manteniéndose con bienestar fetal hasta que alcanza dinámica uterina efectiva, la que presenta alteraciones en la cardiotocografía. Se decide realizar operación cesárea por riesgo de pérdida del bienestar fetal y en el acto quirúrgico se encuentra como hallazgo no detectado por ultrasonografía, una tumoración en el ovario izquierdo. La tumoración impresiona macroscópicamente con un componente sólido y un componente quístico, y se encuentra unida a la trompa de ese mismo lado por lo que se realiza anexectomía total izquierda.

### Anatomía patológica

Biopsia 18/B - 3931 Anejo izquierdo

### Descripción macroscópica

Pieza quirúrgica que se corresponde con formación quística de forma ovalada que mide 10,5 cm x 6 cm, superficie lisa de color grisáceo que muestra hacia un extremo trompa de Falopio alargada y tortuosa con fimbria que mide 6 cm x 0,8 cm congestiva y al abrir dicho quiste se observan múltiples lóculos que muestran contenido filante de color blanquecino, superficie interna lisa de color blanquecino grisáceo cuyo lóculo de mayor tamaño mide 5 cms. Contenido constituido por material sebáceo y pelos. Superficie interna de color blanquecino con presencia de pelos y se observan manilas de 2,5 cm de color amarillento ([Fig. 1](#), [2](#) y [3](#)).



**Fig. 1** - Revestimiento de células epiteliales altas y cilíndricas con mucina en la parte apical y sin cilios del cistoadenoma mucinoso.

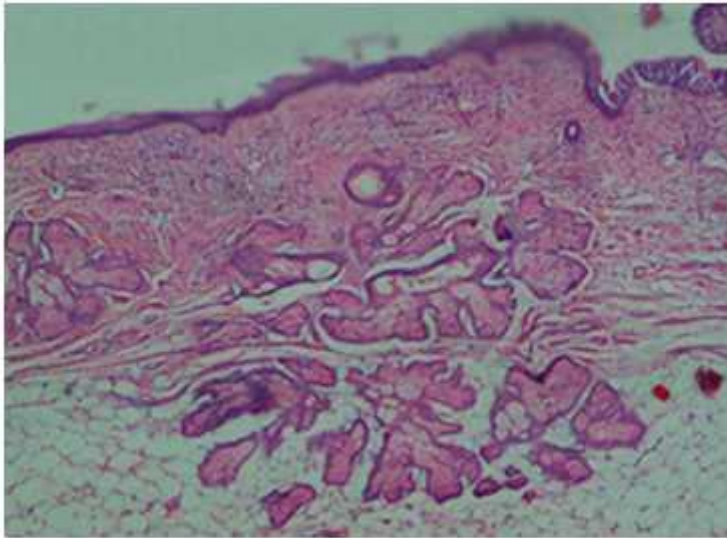


Fig. 2 - Teratoma quístico maduro (quiste dermoide) del ovario.

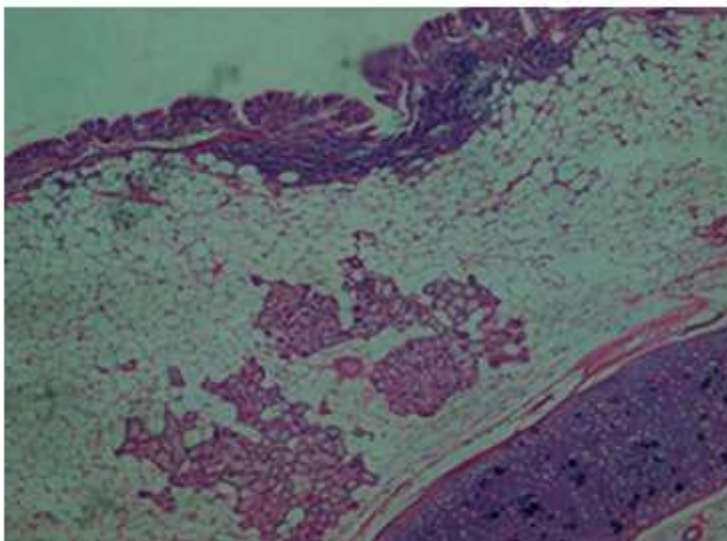
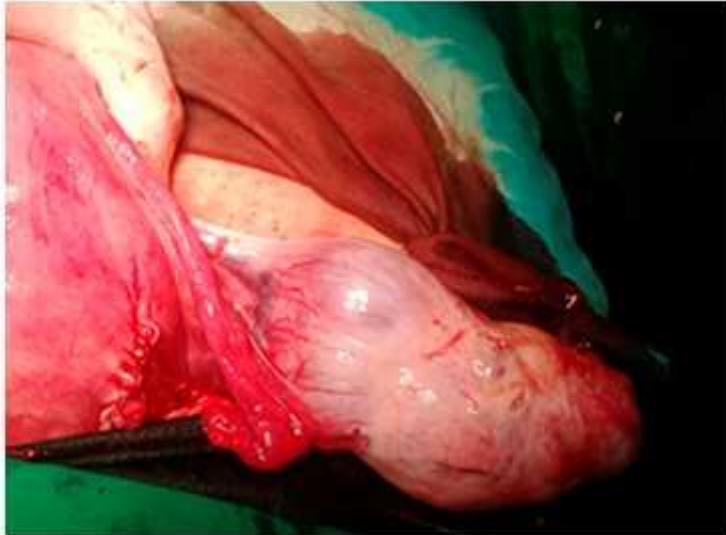


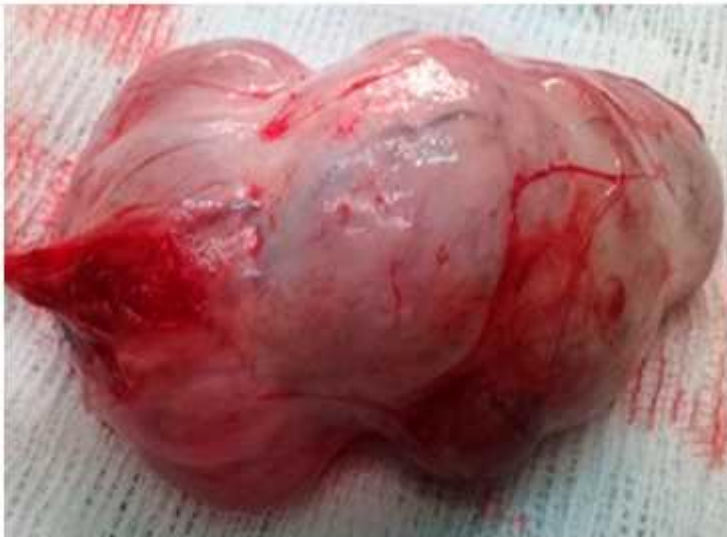Fig. 3 - Teratoma quístico benigno, visto a bajo aumento. Se aprecia cartilago y tejido tiroideo en su parte inferior.

### Resultados histopatológicos

Teratoma quístico benigno del ovario asociado a un cistoadenoma mucinoso (Fig. 4 y 5).



**Fig. 4** - Útero y tumor de ovario con dos componentes uno sólido y otro quístico.



**Fig. 5** - Tumor extirpado con dos componentes imagen macroscópica.

Se considera el caso como un embarazo con quiste de ovario de colisión donde coincide un teratoma quístico benigno con un cistoadenoma mucinoso de ovario como hallazgo en el acto quirúrgico. Tanto la madre como el recién nacido evolucionaron satisfactoriamente.

## REFERENCIAS BIBLIOGRÁFICAS

1. Sugarbaker PH. Epithelial appendiceal neoplasms. *Cancer J* [en línea]. 2009;15:225-35 (citado 12/09/2018). Disponible en: <http://dx.doi.org/10.1097/PPO.0b013e3181a9c781>
2. Long RT, Spratt JS, Dowling Jr G. Pseudomyxoma peritonei. New concepts in management with a report of seventeen patients. *Am J Surg* [en línea] 1969;117:162. (citado 12/11/2018); Disponible en: <https://www.ncbi.nlm.nih.gov/pubmed/5773930>
3. O'Connell JT, Tomlinson JS, Roberts AA, McGonigle KF, Barsk SH. Pseudomyxoma peritonei is a disease of MUC2-expressing goblet cells. *Am J Pathol* [en línea]. 2002;161:551-64 (citado 12/09/2018). Disponible en: [http://dx.doi.org/10.1016/S0002-9440\(10\)64211-3](http://dx.doi.org/10.1016/S0002-9440(10)64211-3)
4. Gibbs NM. Mucinous cystadenoma and cystadenocarcinoma of the vermiform appendix with particular reference to mucocele and pseudo-myxoma peritonei. *J Clin Pathol* [en línea]. 1973;26:413-21 (citado 12/11/2018). Disponible en <https://jcp.bmj.com/content/jclinpath/26/6/413.full.pdf>
5. Pai RK, Longacre TA. Appendiceal mucinous tumors and pseudo-myxoma peritonei. Histologic features, diagnostics problems, and proposed classification *Adv Anat Pathol* [en línea]. 2005;12:291-311 (citado 08/10/2018). Disponible en: <https://www.ncbi.nlm.nih.gov/pubmed/16330927>
6. Panaralli NC, Yantiss RK. Mucinous neoplasms of the appendix and peritoneum. *Arch Pathol Lab Med* [en línea]. 2011;135:261-68 (citado 12/09/2018). Disponible en: <http://dx.doi.org/10.5858/arpa.2011-0034-RA>
7. Pranesh N, Menasce LP, Wilson MS, O'Dwyer ST. Pseudomyxoma peritonei: Unusual origin from an ovarian mature cystic teratoma. *J Clin Pathol* [en línea]. 2005;58:1115-17 (citado 12/09/2018). Disponible en: <http://dx.doi.org/10.1136/jcp.2004.025148>
8. Ronnett BM, Kurman RJ, Zahn CM, Shmookler BM, Jablonski KA, Kass ME. Pseudomyxoma peritonei in women: A clinic-pathologic analysis of 30 cases with emphasis on site of origin, prognosis, and relationship to ovarian mucinous tumors of low malignant potential. *Hum Pathol* [en línea]. 1995;26:509 (citado 08/10/2018). Disponible en: <https://www.ncbi.nlm.nih.gov/pubmed/7750935>
9. Vang R, Gown AM, Zhao C, Barry TS, Isacson C, Richardson MS. Ovarian mucinous tumors associated with mature cystic teratomas. Morphologic and immunohistochemical analysis identifies a subset potential teratoma to us origin that shares features of lower gastrointestinal tract mucinous tumors more commonly encountered as secondary tumors in the ovary. *Am J Surg Pathol* [en línea]. 2007;31:854-69 (citado 12/09/2018). Disponible en: <http://dx.doi.org/10.1097/PAS.0b013e31802efb45>
10. Cascales-Campos P, Muñoz-Casares FC, Rufián-Peña S, Ortega-Salas R, Torres-Melero J. Carcinomatosis peritoneal mucinosa de ovario y seudomixoma peritoneal de origen ovárico. ¿Son sinónimos? *Cir Esp* [en línea]. 2009;85:54-63 (citado 12/09/2018); Disponible en: [http://dx.doi.org/10.1016/S0009-739X\(09\)70088-0](http://dx.doi.org/10.1016/S0009-739X(09)70088-0)

### **Conflictos de intereses**

Los autores no declaran tener conflictos de intereses.