

Restricción del ductus arterioso fetal en gestante del tercer trimestre por consumo de paracetamol

Fetal ductus arteriosus constriction in the final third of pregnancy due to paracetamol consumption

Peña Dieste Pérez, Sara Arrieta Bretón, Catalina Renata Elizalde Martínez-Peñuela, José Félix García Fernández, Juana Hernández Hernández

Hospital San Pedro. Logroño. La Rioja, España.

RESUMEN

El ductus arterioso es una derivación que conecta la arteria pulmonar con el arco aórtico el que permite la descarga del ventrículo derecho sin pasar por la alta resistencia de los pulmones. La permeabilidad del conducto arterioso se mantiene durante la gestación por las prostaglandinas producidas especialmente PGE₂, que circulan a nivel local, especialmente PGE₂, y la baja saturación de oxígeno fetal. Se trata de una paciente que desde la semana 20 de gestación es diagnosticada de cólico renal con la necesidad de varios ingresos y colocación de catéter doble J por parte de Urología y la cual recibió tratamiento con paracetamol intravenoso y oral. Los controles ecográficos obstétricos a lo largo de la gestación fueron normales hasta que en semana 32, cuando ingresa de nuevo por cuadro sospechoso de cólico renal tratado con Paracetamol, se objetivan en ecografía hallazgos compatibles con restricción precoz del ductus arterioso. Se indicó suspender el paracetamol y los cambios se redujeron en las 48 horas posteriores y casi desaparecieron por completo una semana tras la retirada de la medicación. La gestación llegó a término y el recién nacido presentó un ecocardiograma postnatal normal. Recomendamos la restricción de los analgésicos no opiáceos en el tercer trimestre y el seguimiento con Doppler del conducto arterioso en los casos en que se requiriera usarlos.

Palabras clave: ductus arterioso; paracetamol; gestación; ecocardiografía.

ABSTRACT

Ductus arteriosus is a derivation that connects the pulmonary artery with the aortic arch and allows the discharge from the right ventricle without passing the high resistance of lungs. Permeability of the ductus arteriosus is kept during gestation because of the production of prostaglandins, particularly PGE₂, which circulates locally, and the low fetal oxygen saturation. Here is a pregnant woman who, since her 20th week of gestation was diagnosed as a renal colic case. She required several admissions to hospital and placement of double J stent in the urology service and she was treated with intravenous and oral paracetamol. Obstetric ultrasound scans throughout gestation were normal until week 32, when she was admitted to hospital again for suspected renal colic and treated again with paracetamol. At that moment, findings compatible with early ductus arteriosus constriction were observed in ultrasound. It was then decided to stop the paracetamol treatment, the changes declined in the following 48 hours and they almost disappeared completely after one week after the medication withdrawal. It was finally a term pregnancy and the postnatal echocardiogram of the newborn was normal. Restricting non-opioid analgesics in the third pregnancy trimester and the follow up of the ductus arteriosus with Doppler technique when required.

Keywords: ductus arteriosus; paracetamol; gestation; echocardiography.

INTRODUCCIÓN

En vida fetal, 90 % del volumen de eyección del ventrículo derecho (VD), que constituye dos tercios del gasto cardíaco combinado del feto, se desvía a través del ductus arterioso (DA) hacia la aorta descendente.¹ El DA es una derivación que conecta la arteria pulmonar con el arco aórtico.² Este permite la descarga del VD sin pasar por la alta resistencia de los pulmones.² La permeabilidad del conducto arterioso se mantiene durante la gestación por las prostaglandinas producidas y que circulan a nivel local, especialmente PGE₂, y la baja saturación de oxígeno fetal.²⁻⁴ El DA normalmente se ocluye después del nacimiento para establecer la circulación adulta. En los fetos nacidos a término, el conducto arterioso empieza a cerrar dentro de las primeras horas después del nacimiento y el proceso se completa a las 72 horas de vida.⁵ El factor que estimula el cierre del conducto arterioso es el aumento de la concentración de oxígeno, que actúa directamente sobre el músculo liso de la pared; otro factor que influye es el nivel de prostaglandinas circulantes.²

El conducto arterioso es el vaso sanguíneo fetal en el que la sangre se desplaza con la mayor velocidad. Se puede identificar en ecografía en un corte parasagital cuando llega a la aorta o en un corte transversal algo oblicuo en la parte superior del tórax, cercano al corte de los tres vasos.⁶

El cierre prematuro del conducto arterioso es una entidad poco conocida e infrecuente. La verdadera incidencia podría estar subestimada debido a que algunos casos pueden presentar un curso subclínico o leve.² Se trata de una anomalía fetal funcional, que puede ser parcial, con canal arterial restrictivo, o más raramente total, con oclusión, que altera la estabilidad hemodinámica y la función cardíaca del

feto^{5,7}. Cuando el flujo a través del DA se torna restrictivo, existe un aumento de las presiones de las cavidades derechas cardiacas, y posteriormente regurgitación tricúspidea, dilatación e hipertrofia del VD; pueden, además, aparecer arritmias cardiacas, ascitis, así como derrame pericárdico y pleural. Si esta condición fisiopatológica no se resuelve, puede llevar a la constricción total del conducto arterioso con ausencia de flujo distal, que hace que muchos de estos fetos desarrollen hidrops fetal y fallezcan intraútero.^{5,7}

Se conoce que la restricción del DA intraútero es mayor en el tercer trimestre de gestación, después de la semana 31, tiempo en el que se hace más sensible a los factores de constricción, tales como inhibidores de las prostaglandinas sintetasa, y es infrecuente antes de la semana 27.^{5,7,8}

PRESENTACIÓN DE CASO

Nuestro caso se trata de una paciente de 28 años, sin antecedentes personales de interés y primigesta. Embarazo controlado con normalidad hasta la semana 20 de gestación, cuando la paciente acude al Servicio de Urgencias Generales de nuestro Hospital por presentar dolor en región lumbar con predominio renal derecho, sin fiebre ni otra sintomatología acompañante. Es diagnosticada de cólico renal y, tras ser valorada por el Servicio de Urología, se decide ingreso hospitalario. Se le coloca catéter de doble J derecho mediante cistoscopia y analgesia endovenosa con Paracetamol. Durante su ingreso se le realiza control obstétrico, con ecografía en semana 25+5, dentro de la normalidad. Es dada de alta, tras lo cual acude en dos ocasiones más por dolor lumbar e hipogástrico, con las exploraciones y pruebas diagnósticas dentro de la normalidad.

En semana 30+6 días, acude de nuevo a nuestras Urgencias refiriendo sensación de tripa dura y dolor hipogástrico. En esta ocasión se registran contracciones en el registro cardiotocográfico (RCTG) con cervicometría de 22 mm, por lo que ingresa a cargo de Servicio de Obstetricia por amenaza de parto pretérmino, para tratamiento tocolítico y maduración pulmonar con corticoides. En la ecografía de control se un feto con crecimiento en percentil 3 y Doppler normal. Tras una semana de ingreso cede dinámica uterina, se le da el alta tras colocación de pesario cervical.

En semana 32+6 días acude de nuevo a Urgencias de Ginecología por presentar disuria, dolor en hipogastrio y hematuria a pesar de tratamiento antibiótico con amoxicilina-clavulánico recetado por su médico de Atención Primaria y paracetamol a demanda, que la paciente refiere tomar cada 6 horas desde hace unos 4 días. Es diagnosticada de posible cólico nefrítico con bacteriuria en paciente portadora de catéter de doble J, e ingresa para tratamiento analgésico. Se pauta Paracetamol 1 gramo intravenoso cada 8 horas y *buscapina compositum* como analgésico de rescate.

En la ecografía obstétrica de control al día siguiente del ingreso, se objetiva un afinamiento del ductus arterioso (DA), que presenta flujo acelerado. En el corte de cuatro cámaras, llama la atención el aumento de tamaño de aurícula derecha y la presencia de insuficiencia tricúspidea (IT) (Fig. 1). No se observan signos de cardiopatía estructural. Tampoco derrame pericárdico ni pleural ni signos de hidrops. Presenta un percentil 31 de peso y cervicometría de 29 mm y resto de la exploración dentro de la normalidad.

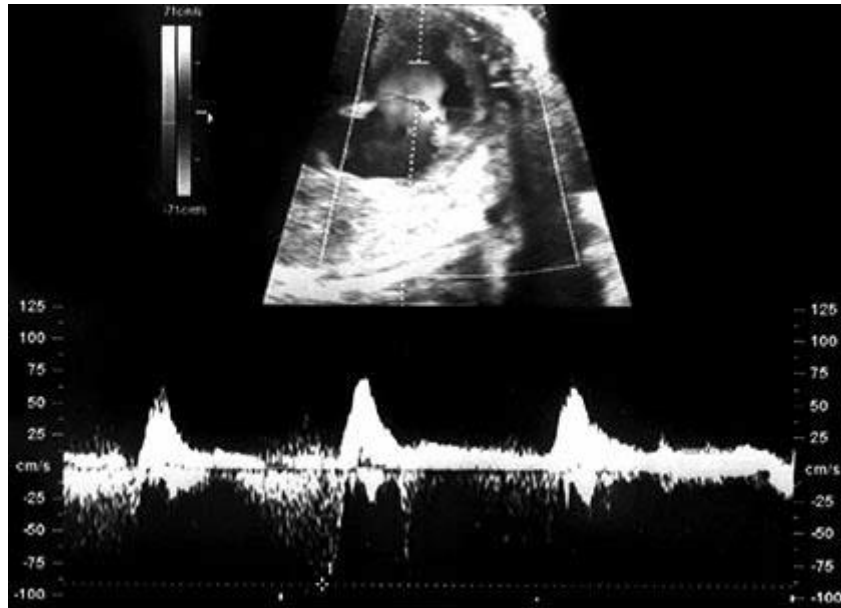


Fig. 1. Insuficiencia tricuspídea.

Con la sospecha de posible cierre precoz del ductus en relación con la toma de Paracetamol, se decide retirar medicación y control estricto.

A las 24 horas del cese de la medicación, en el estudio cardíaco se muestra una IT leve (regurgitación holosistólica a 80 cm/seg, que no llega al techo auricular); destaca un predominio discreto de cavidades cardíacas derechas: VD de 17 mm, ventrículo izquierdo (VI) 14 mm, aurícula derecha (AD) 16 mm y aurícula izquierda (AI) 15 mm (Fig. 2); se demuestra además insuficiencia pulmonar leve (Fig. 3) sin signos de estenosis ni displasia valvular a este nivel, y flujo anterógrado transvalvular de 60 cm/s; foramen oval permeable, con flujo derecha a izquierda; en corte de 3 vasos y tráquea, también se aprecia un predominio derecho, con diámetro aórtico de 3.6 mm y pulmonar de 9.7 mm (Fig. 4); el ductus arterioso presenta aspecto en ojo de cerradura, con un aumento en su grosor acabado en pico, y flujo anterógrado aunque acelerado (velocidad de 120 cm/seg); en esta exploración, se aprecia derrame pericárdico leve que no sobrepasa el nivel auricular y un tamaño menor de 3 mm; el ductus venoso (DV) presenta onda A revertida; se realiza el índice TEI, que resulta normal, y se aprecian ondas E y A muy similares, lo que puede reflejar una pérdida de la compliance del VI; no hay signos de hidrops fetal. El cuadro es compatible con la aparición de una mayor resistencia en arteria pulmonar, que ha repercutido en dilatación y aumento de presiones a nivel de cavidades derechas, que produce insuficiencia tricuspídea leve y reversión de la onda de contracción atrial a nivel del DV.

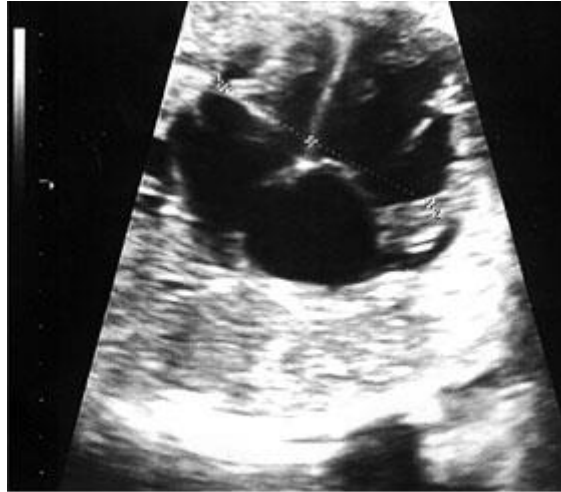

Fig. 2. Dominancia de las cavidades derechas.

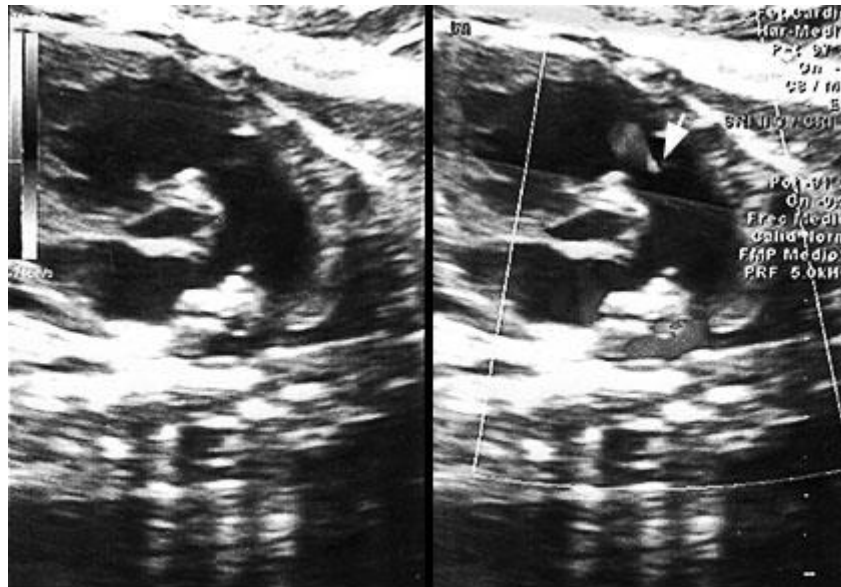


Fig. 3. Signos de insuficiencia pulmonar.

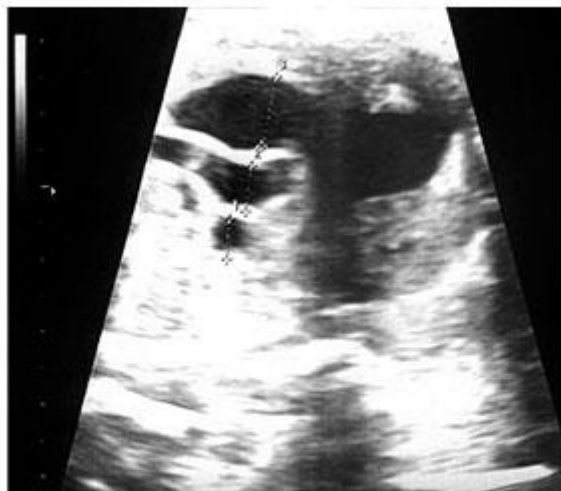

Fig. 4. Dominancia aorta.

Se decide realizar un nuevo control ecográfico en 24 horas y manejo expectante, salvo aparición de signos de insuficiencia cardíaca fetal o anomalías en las pruebas de bienestar fetal.

En los controles ecográficos seriados posteriores se observa evolución cardíaca favorable, con progresiva desaparición de la insuficiencia tricuspídea, normalización del flujo a través del DA y del DV. Se mantiene asimetría de cavidades cardíacas con predominio de cavidades derechas y derrame pericárdico no significativo.

Tras una semana desde la retirada de la medicación, únicamente se aprecia asimetría de cavidades con una hipertrofia leve de VD.

En la semana 36 más 2 días de gestación acude por rotura espontánea de membranas y trabajo de parto. Nace un varón mediante parto eutócico, con peso de 2210 gramos, ph de cordón de 7.27 y test de Apgar 9/10. Se le realiza ecocardiografía posterior en la Unidad de Neonatología, siendo normal.

DISCUSIÓN

Los mecanismos exactos que subyacen la constricción prematura del DA siguen siendo objeto de investigación ¹. Como causante se ha involucrado el consumo de antiinflamatorios no esteroideos (AINEs) que interfieren con la síntesis de prostaglandinas, indispensables para mantenerlo permeable. Así mismo se han reportado casos con el consumo de acetaminofén o paracetamol, y de esteroides sistémicos y tópicos, además de la ingestión de alimentos ricos en polifenoles y flavonoides ^{4,7,9,10}. Como mecanismo fisiopatológico se ha establecido que el desbalance entre los factores relajantes y constrictores del tejido ductal, particularmente las concentraciones de prostaglandinas circulantes, lleva a una constricción prematura in útero.

El flujo normal a través del conducto arterioso debe ser homogéneo y uniforme, con una velocidad in útero no mayor a los 1,8 m/s ⁷. Los rangos de máxima velocidad de flujo sistólico hacia la aorta descendente son de 65 a 140 cm / s y durante la diástole

varía de 15 a 35 cm / s. El índice de pulsatilidad (IP) del DA no cambia a lo largo de la gestación, y sus valores oscilan entre 1,9 y 3,0 durante toda la gestación (media 2.46 +/- 0.52).^{1,5}

Los hallazgos ecocardiográficos encontrados en la constricción del conducto arterioso son hipertrofia del VD, dilatación de cavidades derechas, insuficiencias tricuspídea y pulmonar, dilatación de la arteria pulmonar con flujo sistólico disminuido al Doppler pulsado, aumento de la velocidad del flujo en el canal arterial, flujo turbulento en el conducto arterioso y arco ductal, con velocidad sistólica mayor a 1,4 m/s y diastólica mayor a 0,3 m/s (valores que aumentan con la edad gestacional, llegando a ser de 1,8 y 0,5 m/s, respectivamente, en el feto a término), y/o derrame pericárdico, pleural o ascitis. Este cierre prematuro provoca aumento del flujo sanguíneo en el territorio pulmonar con remodelamiento de los vasos pulmonares, pudiendo ocasionar un cuadro de hipertensión pulmonar persistente al nacimiento.^{3,4,5,7,8,9,11}

Criterios para el diagnóstico de la constricción ductal. Modificado de *Prenatal effects of maternal consumption of polyphenol-rich foods in late pregnancy upon fetal ductus arteriosus*⁸

- Dilatación del ventrículo derecho e izquierdo
- Regurgitación de la válvula tricúspide
- La disminución de la fracción de acortamiento del ventrículo derecho o fuerza de eyección
- Índice de pulsatilidad < 1,9 en el conducto arterioso
- Velocidad sistólica máxima > 1,4 m / s
- Velocidad diastólica pico > 0,35 m / s
- Apariencia de reloj de arena del conducto arterioso en ecocardiografía en 2 dimensiones

En nuestro caso se objetivó ecocardiográficamente unafilamiento del DA con flujo acelerado, aumento de tamaño de aurícula derecha y la presencia de insuficiencia tricuspídea y pulmonar leve sin signos de estenosis.

Antes de diagnosticar de una constricción o cierre del DA, se debe hacer un diagnóstico diferencial con coartación de la aorta, estenosis pulmonar, tronco arterioso común y tetralogía de Fallot.^{2,5}

El paracetamol tiene efectos antipiréticos y analgésicos; pero, se desconoce con exactitud su mecanismo de acción. Se cree que actúa principalmente a nivel del sistema nervioso central, donde inhibe ambas isoformas de la ciclooxigenasa (Cox 1 y Cox 2). Se diferencia de los AINEs porque no inhibe la ciclooxigenasa en los tejidos periféricos, por lo que carece de efectos antiinflamatorios.^{6,7}

Ha habido comunicaciones de constricción del conducto arterioso al usar paracetamol en el tercer trimestre^{6,12,13}. En nuestro caso, el consumo prolongado de paracetamol fue la única etiología que podía justificar los hallazgos encontrados. Tanto los reportes comentados, como el caso actual, sustentan la recomendación de evitar los AINEs, incluyendo el metamizol, y el paracetamol, en el tercer trimestre.

Si se objetiva únicamente restricción del DA, la conducta adecuada es retirar la medicación y esperar 48 horas para valorar evolución. Si en la ecografía se objetiva cierre total del DA, y no revierte en 2-3 días se debe finalizar la gestación inmediatamente sin tener en cuenta edad gestacional⁵, previa maduración pulmonar fetal con corticoides, si esta se haya indicada y siempre que no exista hidrops fetal.¹⁴

Basándonos en la revisión de la literatura, presentamos diagrama de flujo ([Fig. 5](#)) de propuesta de manejo de la constricción del DA dependiendo de la edad gestacional de la paciente.

Como demuestra la literatura, parece existir una asociación franca entre el consumo de fármacos que interfieren en la síntesis de prostaglandinas y la constricción ductal, independientemente de la dosis y tiempo de exposición. Es pertinente la monitorización mediante ecocardiografía fetal a fin de analizar la hemodinámica del conducto arterioso y así tomar correctivos oportunos cuando existe constricción ductal.

A pesar de que el paracetamol no interfiere en la síntesis de prostaglandinas, la reversión de los cambios hemodinámicos fetales al cesar la medicación, representa para nosotros una relación causa-efecto. En nuestro caso los cambios fueron reversibles al cesar la medicación.

El diagnóstico ecocardiográfico precoz requiere de un alto grado de sospecha, conocimiento de los hallazgos ecocardiográficos compatibles, y realizar diagnóstico diferencial con otros cuadros que cursan con estenosis a nivel pulmonar o aórtico. El cese de la medicación o la supresión del factor desencadenante son suficientes para que en un lapso de 24 horas en adelante se inicie la reversión de la constricción ductal.

REFERENCIAS BIBLIOGRÁFICAS

1. Weichert J, Hartge D, Axt-Flidner R. The Fetal Ductus Arteriosus and Its Abnormalities, a review. *Congenit Heart Dis.* 2010 Sep-Oct;5(5):398-408.
2. Enzensberger C, Wienhard J, Weichert J, Kawecki A, Degenhardt J, Voge M, Axt-Flidner R. Idiopathic Constriction of the Fetal Ductus Arteriosus. Three Cases and Review of the Literature. *J Ultrasound Med.* 2012 Aug;31(8):1285-91.
3. Choi EY, Li M, Choi CW, Park KH, Choi JY. A case of progressive ductal constriction in a fetus. *Korean Circ J.* 2013 Nov; 43(11):774-81.
4. Lopes LM, Carrilho MC, Francisco RP, Lopes MA, Krebs VL, Zugaib M. Fetal ductus arteriosus constriction and closure: analysis of the causes and perinatal outcome related to 45 consecutive cases. *J Matern Fetal Neonatal Med.* 2016;29(4):638-45.
5. Genovesea F, Marillia I, Benintendeb G, Priviterad A, Gulinoa FA, Iozzaa I, Ciminoc C, Palumboa MA. Diagnosis and management of fetal ductus arteriosus constriction-closure, case report. *Journal of Neonatal-Perinatal Medicine.* 2015;8:57-62.
6. Díez G, Bazán M. Constricción transitoria del ducto arterioso asociado al consumo de paracetamol a las 32 semanas. *Rev Per Ginecol Obstet.* 2009;55:285-7.
7. Araújo J. Conducto arterioso restrictivo tras el consumo de acetaminofén. *Rev Colomb Cardiol.* 2014;21(5):350-5.
8. Zielinsky P, Busato S. Prenatal effects of maternal consumption of polyphenol-rich foods in late pregnancy upon fetal ductus arteriosus. *Birth Defects Res C Embryo Today.* 2013 Dec;99(4):256-74.
9. Gewillig M, Brown SC, De Catte L, Debeer A, Eyskens B, Cossey V, et al. Premature foetal closure of the arterial duct: clinical presentations and outcome. *Eur Heart J.* 2009 Jun;30(12):1530-6.
10. Zielinsky P, Piccoli AL Jr, Vian I, Zílio AM, Naujorks AA, Nicoloso LH, et al. Maternal restriction of polyphenols and fetal ductal dynamics in normal pregnancy: an open clinical trial. *Arq Bras Cardiol.* 2013 Sep;101(3):217-25.
11. Fariña Nogueira S, Pérez-Muñuzuria A, Couce Pico ML, López Suárez O. Cierre parcial del ductus arterioso intraútero asociado a consumo materno de flavonoides. *An Pediatr (Barc).* 2014;81(6):e40-e1.

12. Wood D, Shah S, Broth RE, Baxter J, Seligman N, Ritz SB, et al. Constriction and complete occlusion of the ductus arteriosus associated with maternal use of acetaminophen. *Ultrasound Obstet Gynecol.* 2005;26:414.

13. Suhag A, Wood DC, Bisulli M, Bogana G, Nimbalkar M, Baxter JK, et al. Self-medicated acetaminophen and ibuprofen in the third trimester of pregnancy can cause constriction of the fetal ductus arteriosus (DA): A report of 2 case. *Ultrasound in Obstet Gynecol.* 2008;32(3):406.

14. Galindo J, Gratacós E, Martínez JM. *Cardiología fetal.* Ed. Marban Libros. 2014. ISBN 978-84-7101-968-4.

Recibido: 5 de agosto de 2016.

Aprobado: 12 de octubre de 2016.

Peña Dieste Pérez. Hospital San Pedro. Logroño. La Rioja (España). Correo electrónico: pdpe88@gmail.com