

Tratamiento con metotrexate para el embarazo ectópico cornual

Metotrexate Treatment Cornual Ectopic Pregnancy

Fernando Ibáñez Cayón, Yrelis Soto del Pino, Yisneidy Pérez González, Yamilka Portales Cárdenas

Hospital "Ciro Redondo García". Artemisa, Cuba.

RESUMEN

El embarazo ectópico cornual o intersticial es una entidad rara, con alta morbilidad y mortalidad materna. El objetivo del trabajo es presentar un caso de embarazo ectópico cornual y tratado conservadoramente en el Hospital "Ciro Redondo García". Artemisa. Cuba. La paciente es una mujer de 26 años que se atiende por infertilidad secundaria, quien acudió a consulta por amenorrea de 7 semanas, con prueba positiva para hormona gonadotrófica coriónica en orina. La ecografía mostró una imagen compatible con saco gestacional en región cornual derecha sin actividad cardíaca. La cavidad endometrial estaba vacía. Es tratada con dos dosis de metotrexate y conducta expectante. No presentó complicación en relación al embarazo ectópico cornual ni al uso del metotrexate y a los seis meses tuvo un nuevo embarazo que cursó sin complicaciones. El diagnóstico precoz del embarazo ectópico cornual y el uso de metotrexate representan una opción de tratamiento médico conservador y eficaz que evita la intervención quirúrgica.

Palabras clave: embarazo cornual; embarazo ectópico; metotrexate.

ABSTRACT

The cornual ectopic pregnancy is a rare entity, with high morbilidad and maternal mortality. The objective of paper is to present a case of cornual ectopic pregnancy treated conservatively at Ciro Redondo García Hospital, Artemisa, Cuba. The patient

is a 26-year-old woman who was treated for secondary infertility, she attended the consultation for amenorrhea of 7 weeks, with positive test for HGC in urine. The ultrasound showed an image compatible with a gestational sac in the right cornual region without cardiac activity. The endometrial cavity was empty. She was treated with two doses of methotrexate and watchful waiting. There was no complication in relation to ectopic cornual pregnancy or the use of methotrexate and at six months. She had a new pregnancy with no complications. The early diagnosis of cornual ectopic pregnancy and the use of methotrexate represent a conservative and effective medical treatment option that avoids surgical intervention.

Keywords: Cornual pregnancy, ectopic pregnancy, metotrexate.

INTRODUCCIÓN

El embarazo ectópico ha sido históricamente una enfermedad que, aun siendo notablemente conocida desde antiguo, conducía a un desenlace fatal en varias ocasiones. El despegue de la cirugía en el siglo XIX, primero, y la revolución en métodos diagnósticos del siglo XX, a continuación, son los principales causantes de un descenso extraordinario en la mortalidad a causa de esta patología. En los últimos tiempos, asistimos a un incremento de su incidencia, esto tiene su inicio tanto en la mejora de los métodos diagnósticos como en el aumento de ciertos factores de riesgo asociados al estilo de vida actual.

En la actualidad, el embarazo ectópico puede considerarse una enfermedad menos temible. Sin embargo, sería necesario conseguir una disminución en su morbimortalidad, en absoluto despreciable, y muchas veces derivada de un acto quirúrgico inevitable. Esto es un reto para el futuro.

El embarazo intersticial también conocido como embarazo cornual, es una forma poco frecuente de embarazo ectópico. Se localiza en las trompas de Falopio en la porción que éstas atraviesan la pared uterina.¹ El embarazo cornual suele ser de más riesgo que las otras localizaciones ectópicas, ya que la ruptura del cuerno uterino puede provocar una hemorragia severa que en ocasiones puede ser causa de muerte materna.^{2,3}

El diagnóstico de un embarazo cornual puede ser un hecho basado en el criterio ultrasonográfico: cavidad uterina vacía, bolsa coriónica separada por lo menos 1 cm del borde lateral de la cavidad uterina, y una delgada (< 5 mm) capa de miometrio que rodea el saco gestacional.⁴ Los factores de riesgo para un embarazo intersticial son similares a cualquier otra modalidad de embarazo ectópico: enfermedad inflamatoria pélvica, cirugía de trompa anterior, antecedentes de embarazo ectópico, técnicas de reproducción asistida y las anomalías uterinas congénitas.

El tratamiento convencional para los embarazos intersticiales incluye el metotrexate sistémico, cuña cornual y la histerectomía. El uso rutinario del ultrasonido precoz y el desarrollo de técnicas quirúrgicas mínimamente invasivas evitan que las complicaciones serias ocurran. Se realizan otras opciones de tratamiento como la

inyección directa de metotrexate en el embarazo anormal o combinando el uso sistémico y la técnica inyección directa.⁵

A pesar del beneficio que supone el hecho de evitar la alternativa quirúrgica, no en todas las gestantes con embarazo ectópico existe indicación para el tratamiento médico con metotrexate. Es necesario una serie de condiciones que aseguren tanto la eficacia como la seguridad del tratamiento. De este modo, existen una serie de indicaciones que se citan a continuación:

- Estado hemodinámico estable,
- tamaño del embarazo ectópico no superior a los 4 cm,
- ausencia de embrión con latido cardiaco dentro del saco gestacional,
- niveles de -HCG sanguíneos > 1000 y < 10,000 mU/mL,
- seguimiento del paciente asegurado,
- deseos de fertilidad en el futuro,
- no antecedentes de enfermedades renales, hematológicas o hepáticas,
- hemograma, niveles de urea, creatinina y transaminasas normales.

En nuestro medio no es común el tratamiento médico conservador del embarazo ectópico. El objetivo de esta presentación es presentar el resultado satisfactorio de este caso de embarazo cornual tratado con metotrexate.

PRESENTACIÓN DE CASO

Mujer de 26 años, con antecedentes obstétricos G₁ P₀ A₃ (espontáneos). Se atiende por infertilidad secundaria, acude a consulta por amenorrea de 7 semanas, con prueba positiva para HCG en orina.

La ecografía transvaginal demostró un útero en anteversoflexión aumentado de tamaño. Al corte coronal se observa en la región cornual derecha con una imagen compatible con saco gestacional de 7,9 × 5,3 mm, con saco vitelino en su interior, sin actividad cardíaca. La cavidad endometrial estaba vacía con endometrio de 9 mm ([Fig. 1](#)). El ovario derecho tenía aspecto normal con volumen de 6,2 cc y el ovario izquierdo con cuerpo lúteo 33,5 × 37,8 mm. No tenía liquido libre en fondo de saco de Douglas ([Fig. 2](#)).

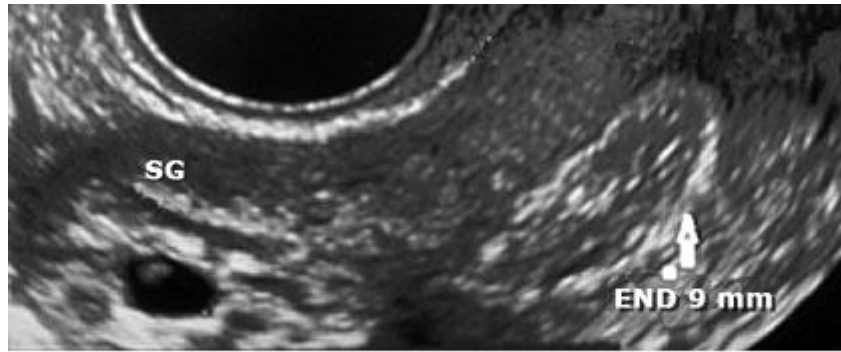


Fig. 1. Saco gestacional en cuerno uterino derecho. Cavidad endometrial vacía.

Se plantea el diagnóstico de embarazo ectópico cornual derecho no complicado. Era una paciente sana, hemodinámicamente estable, sin signos de rotura del embarazo ectópico, con el diámetro máximo del huevo no superior a 4 cm, niveles de β HCG en 3000 mU/ml y no presencia de latidos cardiacos. Luego de su ingreso, se explicó a la paciente las alternativas terapéuticas y con el consentimiento informado aprobado, se decidió realizar una terapia conservadora con metotrexate.

Se aplicó una dosis intramuscular de 50 mg de metotrexate. A las 72 h posterior a la medicación, presentó dolor bajo vientre y sangrado vaginal con características similares a la menstruación. A los 7 días, se realizó dosificación de β HCG en 2500 IU/l. Se decidió administrar otra dosis de 50 mg de metotrexate intramuscular. El sangramiento comenzó a disminuir progresivamente hasta 12 días. A los 4 días posterior a la segunda dosis la β HCG fue de 1 623 IU/l, a los once días de 786 IU/l, a los 18 días de 28,18 IU/l, y a los 25 días 2,8 IU/l. Se visualizó el saco gestacional y endometrio en fase de reabsorción ([Fig. 3](#)).

No presentó complicación en relación con el embarazo ectópico cornual ni al uso del metotrexate. Posteriormente, se le indicó anticonceptivos orales por tres meses y a los seis meses. Tuvo un nuevo embarazo, en este caso normal el cuál cursó sin complicaciones.

DISCUSIÓN

El embarazo ectópico fue descrito por vez primera por *Abul Kasim Ben Abbas Az-Zahrawi, o Abulcasis*, médico y cirujano nacido en Azara, Córdoba, en el siglo x y que ejerció su profesión en la corte del Califa Abderraman III. Abulcasis, considerado uno de los grandes padres de la cirugía de su tiempo, plasmó sus conocimientos en su obra *Al-Tesrif*, verdadera enciclopedia médica impresa en treinta tomos. El último de ellos está dedicado a la cirugía. Es en el segundo de los tres libros que componen este último tomo donde encontramos la definición y el manejo del embarazo ectópico, junto con otras operaciones obstétricas.⁶

El diagnóstico de embarazo intersticial requiere un alto nivel de sospecha y debe contar con una detallada anamnesis y examen físico, más una ultrasonografía de calidad, realizada por una persona capacitada, por ser un método altamente operador dependiente. La importancia de diagnosticar precozmente el embarazo ectópico intersticial o cornual, es principalmente debido a que es la única manera de evitar la más temida de las complicaciones, como es la hemorragia masiva debido a la ruptura uterina.⁷

La porción del cuerno uterino o intersticial de la trompa de Falopio, es la parte de esta última que se encuentra dentro de la pared muscular del útero. Su tamaño es de 0,7 mm de ancho y de 1 a 2 cm de largo. Característicamente, el embarazo ubicado en esta zona se registra en la ecografía como un saco gestacional que interrumpe la llamada "línea intersticial" que corresponde a la unión del endometrio decidualizado con la mucosa tubárica. A esto se le ha llamado "signo de la línea intersticial". Además, se ve un saco gestacional rodeado de miometrio delgado.⁸

El tratamiento conservador puede realizarse con uso de metotrexate. Sin embargo, debemos tener presente que tampoco está exento de riesgos o efectos secundarios. Se han descrito desde gastritis, mucositis, dermatitis, alopecia hasta inmunosupresión. Este riesgo se minimiza con el uso de monodosis, tal como ha sido demostrado para embarazos tubarios.

Se repetirá la dosis sólo cuando la β HCG no descienda. Un estudio prospectivo publicado por la Escuela de Medicina de Saint George, Londres, en 17 mujeres portadoras de embarazo cornual, tratadas con dosis única de metotrexate intramuscular, demostró un 94 % de éxito, incluyendo cuatro casos con actividad cardíaca presente. Solamente 6 de ellas requirieron una segunda dosis. Estas últimas correspondieron a mujeres con β HCG sobre 5.000 IU/l al inicio.

El "*Royal College of Obstetrician and Gynecologist*" recomienda uso de metotrexate sistémico en pacientes con embarazo tubario, con niveles de β HCG menor a 5.000 IU/l, sin signos de complicación y ausencia de latidos cardíacos embrionarios. Se repite una segunda dosis, a los siete días, si no hay descenso de la β HCG mayor al 15 %, entre el día cuatro y siete. En caso de falla del tratamiento médico, se ha descrito desde la intervención quirúrgica hasta el uso de embolización de la rama ascendente de la arteria uterina, provocando la necrosis del tejido trofoblástico. Con lo último, se trataría de preservar la función reproductiva.

El metotrexate intramuscular es comúnmente usado para tratar el embarazo ectópico; sin embargo, no se recomienda si la HGC es superior a 3,000 UI/L. Muchos investigadores se han abocado a este manejo conservador mientras continúa en evaluación la eficacia de otros métodos como inyección local de cloruro de potasio con o sin uso sistémico del metotrexate.

Se recomienda para el tratamiento con metotrexate dosis calculada a 50 mg por metro cuadrado de superficie corporal, según *Du Bois*.⁹ Nosotros en nuestro caso utilizamos una primera dosis de 50 mg de metotrexate y a los siete días, al no descender lo esperado los niveles de β HCG repetimos igual dosis. Otros autores informan protocolos similares para el tratamiento médico del embarazo ectópico.¹⁰

La combinación de ultrasonido transvaginal y la determinación de β HCG es fiable para el diagnóstico temprano de embarazo ectópico. La meta del diagnóstico temprano es la prevención de ruptura del tubárica, que es una emergencia quirúrgica y causa de la mayoría de las muertes relacionadas con esta entidad. Consideramos al igual que

otros autores que la sospecha de la ruptura del embarazo ectópico es una contraindicación absoluta para el tratamiento médico con metotrexate.¹¹

CONCLUSIONES

El diagnóstico precoz y el uso de metotrexate es una modalidad de tratamiento médico conservador, eficaz que evita una intervención quirúrgica compleja que puede comprometer la fertilidad posterior. Siempre que sea posible esta opción debe intentarse en los embarazos intersticiales.

Conflictos de intereses

No hay conflicto de interés. Los autores contribuyeron de manera uniforme en la confección del manuscrito.

REFERENCIAS BIBLIOGRÁFICAS

1. Ricci AP, Troncoso JLL, Avilés L G, Avilés DR. Embarazo cornual: tratamiento médico con dosis única de metotrexato. Rev Chil Obstet Ginecol. [Internet]. 2013 [citado 2017 Jun 08];78(2):129-33.
2. Takei T, Matsuoka S, Ashitani N, Makihara N, Morizane M, Ohara N. Ruptured cornual pregnancy: case report. Clin Exp Obstet Gynecol 2009;36:130-2.
3. Carazo Hernández B, Pérez-Ezquerro BR, Sanz López A, Garcés Valenzuela M. Uterine rupture of a cornual pregnancy: an obstetric emergency. Ginecol Obstet Mex. 2012;80:491-4.
4. Moawad NS, Mahajan ST, Moniz MH, Taylor SE, Hurd WW. Current diagnosis and treatment of interstitial pregnancy. Am J Obstet Gynecol. 2010;202(1):15-29.
5. Goldthwaite LM, Edwards L, Tocce K. Early hysteroscopic removal of intratubal microinserts with urologic stone retrieval forceps. Obstet Gynecol. 2014;124(2 Pt 2 Suppl 1):441-4.
6. Cearra I, Da-Silva A, De-Luis N, Domínguez I. Pasado, presente y futuro del embarazo ectópico. Gac Med Bilbao. 2009;106:53-60.
7. Jurkovic D, Wilkinson H. Diagnosis and management of ectopic pregnancy. Brit Med J. 2011;342:d3397.
8. Faraj R, Steel M. Review Management of cornual (interstitial) pregnancy. The Obstetrician & Gynecologist. 2007;9:249-55.
9. Du Bois D, Du Bois EF. A formula to estimate the approximate surface area if height and weight be known. 1916. Nutrition. 1989;5(5):303-11; discussion 312-3.

10. Vázquez Cabrera J. Embarazo parto y puerperio. Principales complicaciones. Hemorragias. Primera mitad del embarazo. La Habana: Editorial Ciencias Médicas; 2009:128-5.

11. Sowter MC, Farquhar CM, Petrie KJ, Gudex G. A randomized trial comparing single dose systemic methotrexate and laparoscopic surgery for the treatment of unruptured tubal pregnancy. Bjog. 2001;108(2):192-203.

Recibido: 6 de mayo de 2017.

Aprobado: 5 de junio de 2017.

Fernando Ibáñez Cayón. Hospital "Ciro Redondo García". Artemisa, Cuba.
Correo electrónico: fbanez@infomed.sld.cu