

Fascitis necrotizante en puérpera de once días

Necrotizing Fasciitis in Eleven-Day Postpartum

Leandro Torriente Vizcaíno^{1*}
Danelys Cuellar Herrera¹
Sergio Pérez Casales¹

¹Hospital Regional Mofumahadi Manapo Mopeli, Departamento de Obstetricia y Ginecología y Cirugía, Phuthaditjhaba, Estado Libre, África del Sur.

*Correo electrónico: leandro.torriente@yahoo.com

RESUMEN

Introducción: La fascitis necrotizante es una infección progresiva poco común, con alta letalidad que puede afectar a cualquier parte del cuerpo, pero es más frecuente en las extremidades, en especial en las piernas, causada en su mayoría por una infección polimicrobiana y se caracteriza por afectar la fascia superficial, tejido subcutáneo, grasa subcutánea con nervios, arterias, venas y fascia profunda. **Objetivo:** Reportar el caso de una puérpera diagnosticada de fascitis necrotizante. **Presentación de caso:** Puérpera de 28 años de edad con antecedentes de obesidad e infección por VIH, ingresada en el Servicio de Obstetricia en un hospital de la República Sudafricana, por presentar fiebre, escalofríos y dolor en el abdomen. Se utilizó tratamiento endovenoso con antibióticos y tratamiento quirúrgico. **Resultados:** Evolución satisfactoria de la paciente sin secuelas. **Conclusiones:** El diagnóstico oportuno de esta patología permite un accionar temprano, con la consecuente sobrevida de los pacientes.

Palabras clave: fascitis necrotizante; puérpera; desbridamiento.

ABSTRACT

Introduction: Necrotizing fasciitis is a very lethal uncommon progressive infection that can affect any part of the body, however it is more frequent in the limbs,

especialmente las piernas, causada principalmente por una infección polimicrobiana. Afecta la fascia superficial, tejido subcutáneo, grasa subcutánea con nervios, arterias, venas y fascia profunda.

Objetivo: Reportar el caso de una puerpera diagnosticada con fasciitis necrotizante.

Caso presentación: Una mujer de 28 años con antecedentes de obesidad e infección por VIH, fue admitida al Servicio de Obstetricia en un hospital de la República de Sudáfrica. Presentó fiebre, escalofríos y dolor abdominal. Se realizó tratamiento intravenoso con antibióticos y cirugía.

Resultados: Evolución satisfactoria de la paciente sin secuelas.

Conclusiones: El diagnóstico oportuno de esta patología permite actuar tempranamente, con lo que se logra la supervivencia de los pacientes.

Palabras clave: fasciitis necrotizante; puerpera; debridamiento.

Recibido:
Aceptado: 16/07/2018

04/06/2018

INTRODUCCION

La fasciitis necrotizante (FN) es una infección progresiva poco común, con alta letalidad que puede afectar a cualquier parte del cuerpo, pero es más frecuente en las extremidades, en especial en las piernas, causada en su mayoría por una infección polimicrobiana y se caracteriza por afectar la fascia superficial, tejido subcutáneo, grasa subcutánea con nervios, arterias, venas y fascia profunda. Es también conocida como úlcera maligna del siglo XVIII, enfermedad "come carne", gangrena de hospital, entre otras. Otros lugares de predilección son la pared abdominal, las áreas perianal e inguinal y las heridas posquirúrgicas.⁽¹⁾

La FN se puede diagnosticar a cualquier edad pero es más frecuente entre la cuarta y séptima décadas de la vida, con cierto predominio en hombres. Afecta más a diabéticos, alcohólicos, inmunocomprometidos, drogadictos y pacientes con enfermedad vascular periférica y es muy rara en niños, sin embargo, también puede ocurrir en pacientes jóvenes sanos.^(2,3)

CASO CLÍNICO

Paciente de 28 años, operada de cesárea 12 días antes. Antecedentes de obesidad e infección por VIH, y durante el trabajo de parto presentó rotura uterina, reparable

sin necesidad de realizar histerectomía. Acude al hospital, presentando un cuadro de dolor abdominal, fiebre de 39 °C y decaimiento. Al examen físico se constata lesión negra-azulada, de bordes definidos, con ampollas y gran fetidez a nivel del abdomen ([Fig. 1](#)).

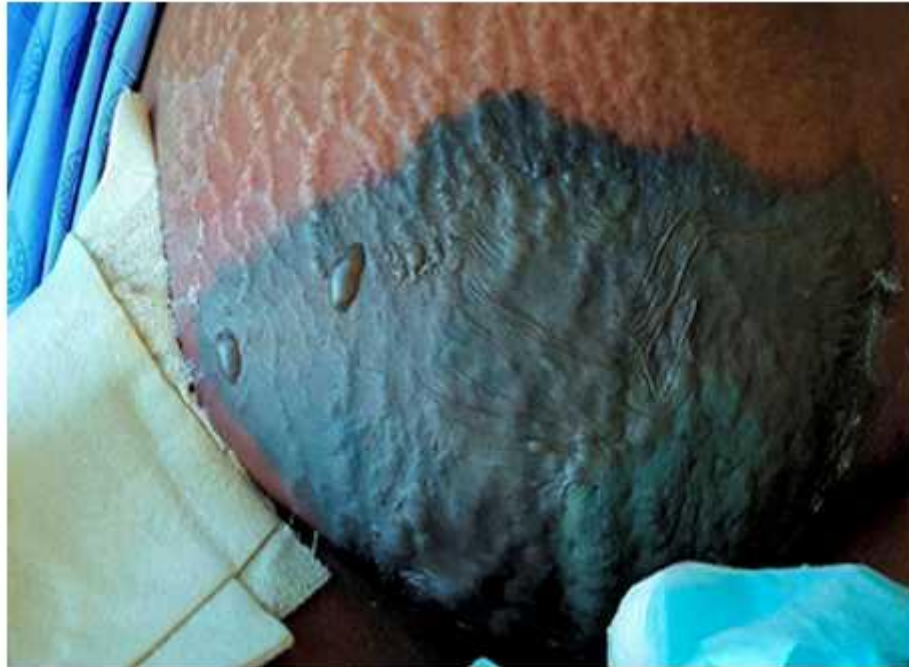


Fig. 1 - Lesión negra-azulada, de bordes definidos, con ampollas.

Se le realizó estudio hematológico completo siendo lo más importante: Hemoglobina: 100 G/L, proteína C reactiva: 413, creatinina: 110. Se toma muestra de cultivo de las ampollas. Rayos X de tórax: normal.

Al día siguiente se repiten los complementarios y se constata: Hemoglobina: 85 G/L, proteína C reactiva: 516, creatinina: 215. El resultado del cultivo aisló *Pseudomona aeruginosa* y *Staphylococcus Spp.*, por lo cual se decide comenzar tratamiento antibiótico con ceftazidima y tratamiento quirúrgico de la lesión ([Fig. 2](#)).

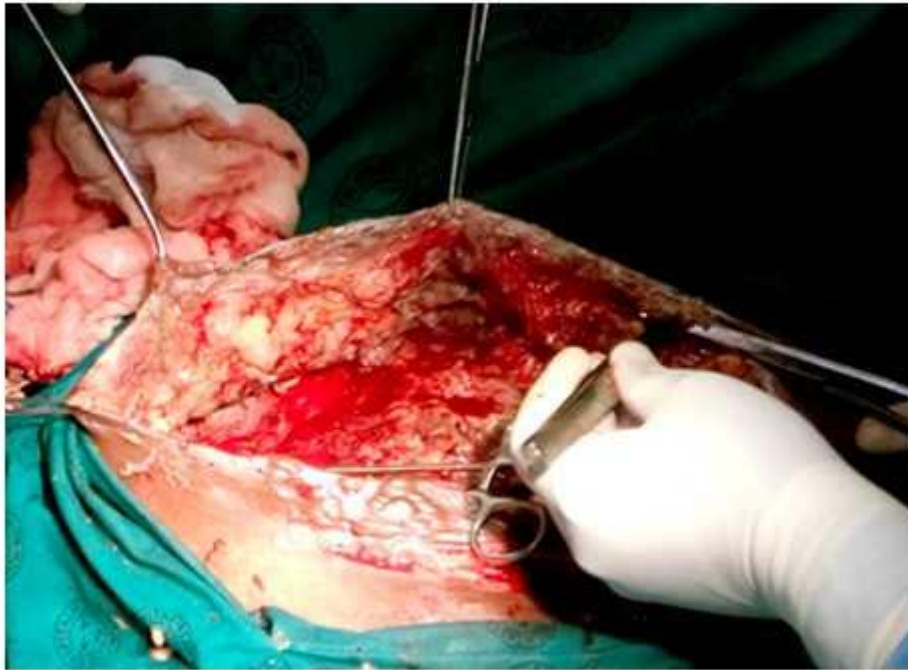

Fig. 2 - Tratamiento quirúrgico de la lesión.

Posterior a la primera cirugía se le realizan otras cinco intervenciones más con el fin de desbridar toda la lesión necrótica ([Fig. 3](#) y [4](#)).

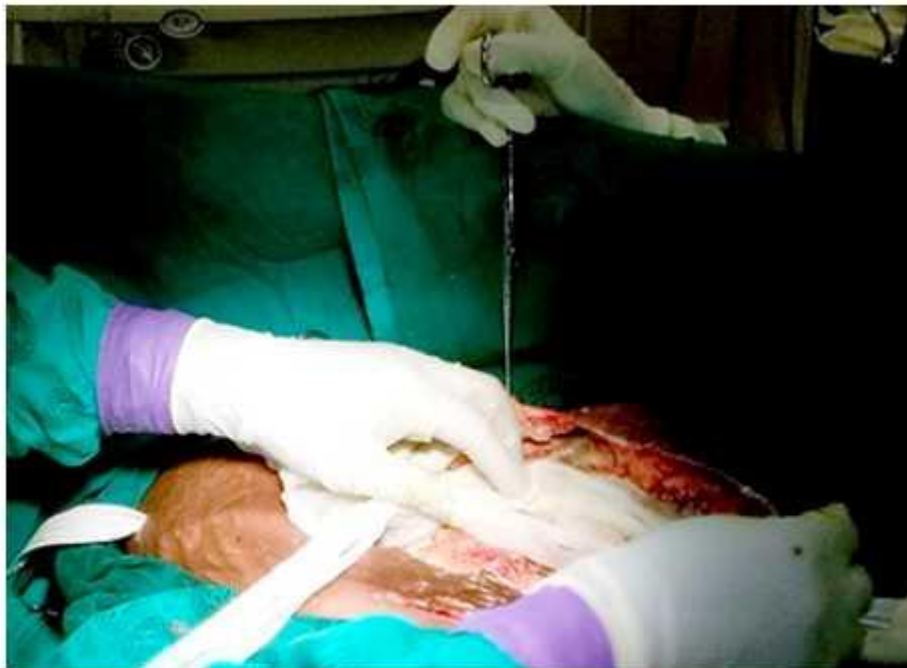

Fig. 3 - Tratamientos posteriores de curas bajo anestesia.

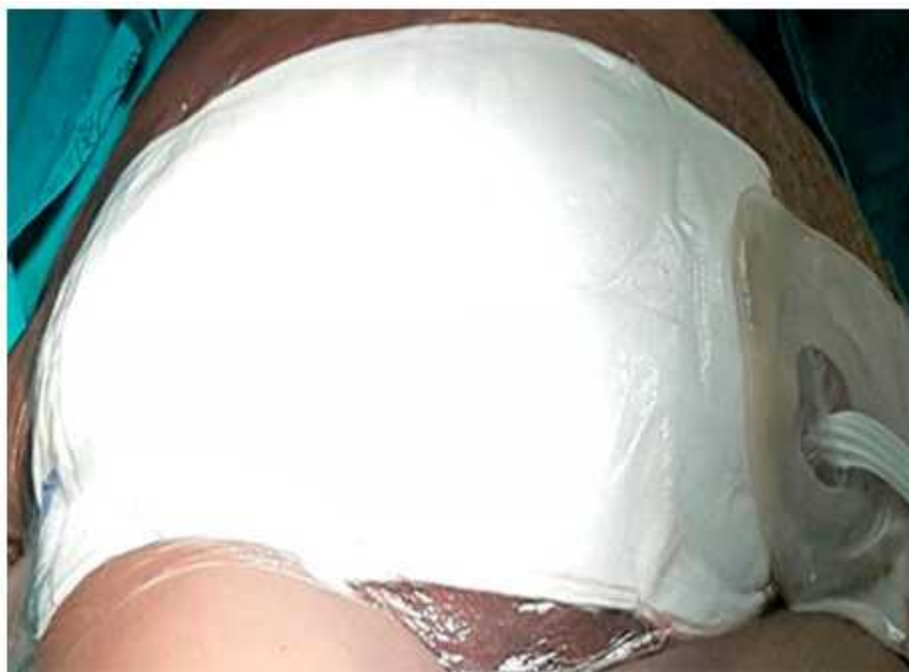

Fig. 4 - Tratamientos posteriores de curas bajo anestesia.

Trece días después la paciente comienza con proceso respiratorio por lo que se le indican rayos X de tórax evolutivo donde se observan lesiones parenquimatosas inflamatorias.

Se mantiene el tratamiento antimicrobiano y se adicionan broncodilatadores, Piperacilina y oxigenoterapia. Después de 19 días, la paciente presenta mejoría del cuadro clínico general y la herida quirúrgica se encuentra limpia, por lo que se decide cerrarla y unos días después, la paciente es dada de alta sin complicaciones posteriores.

DISCUSIÓN

La fascitis necrotizante es una infección del tejido subcutáneo y las fascias superficiales que tiende a progresar rápidamente y en ocasiones resulta fulminante, por lo que requiere de una terapia médico quirúrgica agresiva.

Al inicio, la infección está limitada a las fascias superficiales o profundas y al tejido celular subcutáneo, que avanza a una velocidad de progresión hasta de 2 a 3 cm/h a través de estos tejidos provocando daño a la piel y en ocasiones, al músculo, así como procesos arteriovenosos trombóticos que favorecen la isquemia tisular, lo cual contribuye a la proliferación de microorganismos anaerobios.^(4,5)

Clasificación

Según la profundidad de la infección: (adipocitos, fascitis y miositis), se caracteriza por edema extenso de la piel, eritema, ampollas y bulas con olor fétido, sobre todo por su asociación con anaerobios, crepitación en el área de los tejidos afectados y tejido celular subcutáneo que se despega con facilidad de la fascia subyacente. Esta paciente presentó este cuadro clínico en la región del abdomen como se describió anteriormente.

De acuerdo con los hallazgos microbiológicos la FN se clasifica en:

Tipo I: Polimicrobiana.

Tipo II: Monomicrobiana: *Staphylococcus*, *Streptococcus*, *Clostridium* y otros.

Tipo III: Vibrio.

Tipo IV: Fungi.

La mayoría de las fascitis se incluyen en el Tipo I. En el caso de esta paciente se incluyó en este tipo teniendo en cuenta que se aislaron *Pseudomona aeruginosa* y *Staphylococcus Spp.*⁽¹⁾.

Factores de riesgo:

a) Endógenos: Inmunodepresión, edades extremas (ancianos y neonatos), diabetes mellitus, cirrosis hepática, alcoholismo, neoplasias, neuropatías, enfermedad vascular arteriosclerótica, corticoterapia, hipotiroidismo, desnutrición, obesidad, infección por varicela y drogadicción.

b) Exógenos: Traumatismos, inyecciones, cirugía, condiciones de guerra, catástrofes o desastres naturales.⁽⁶⁾ En esta paciente, se asoció a inmunodepresión por VIH, obesidad y antecedentes de una cirugía previa.

Cuadro clínico

Los signos y síntomas de la FN se dividen en iniciales y tardíos. Incluyen edema localizado, induración y dolor en el sitio de la infección, fiebre alta, leucocitosis, anorexia e hipocalcemia secundaria como posibles señales tempranas.⁽⁷⁾

En esta paciente no se pudo determinar la evolución de los síntomas y signos teniendo en cuenta que no tuvo acceso a una atención primaria de salud y el diagnóstico de las complicaciones en la mayoría de los casos se hace tardíamente.

Diagnóstico

Realizar un diagnóstico temprano de la lesión de piel es de vital importancia para imponer un tratamiento oportuno y lograr una evolución satisfactoria. Para el mismo se utilizan conjuntamente la clínica, los estudios por imágenes y de laboratorio.⁽⁸⁾

Resultaron de utilidad en este caso los hallazgos clínicos que aparecieron en esta infección y los estudios de laboratorio clínico y microbiológico.

Tratamiento

El tratamiento de esta complicación siempre debe ser agresivo. Consiste en el desbridamiento quirúrgico de toda la región afectada, antibióticos de amplio espectro previo cultivo y antibiograma y tratamiento preventivo de las complicaciones renales, cardiovasculares y respiratorias. En esta afección que es poco frecuente, la mortalidad que se reporta es elevada, llegando a alcanzar hasta el 70 % de los casos.⁽⁸⁾

La fascitis necrotizante es una entidad poco común con una elevada mortalidad si no se trata a tiempo. Pensar en ella y tratarla de forma correcta constituyen los pilares del éxito.

REFERENCIAS BIBLIOGRÁFICAS

1. Miranda BM. Fascitis necrotizante. Acta Colombiana de Cuidados Intensivos. 2011;11(3):234-243.
2. Fascitis necrotizante (también conocida como la enfermedad "come carne"). 2012. B.C. (HealthLinkBC Files).[en línea]. Disponible en: www.HealthLinkBC.ca/healthfiles
3. Arjol L; Ayala O, Bernachea S. Fascitis Necrotizante debido a Streptococo Beta Hemolítico Grupo A. Revista de Posgrado de la VIa Cátedra de Medicina. 2006;163:16-20.
4. Tabares M, Gorbea V, Nava A, Rodríguez E. Fascitis necrotizante vulvar posparto. Ginecol Obstet Mex. 2014;82:54-63.
5. Montoya R, Pietricica B, Sánchez A, Fernández T, Izquierdo E, Miñana B. Gangrena de Fourier: estudio descriptivo de 30 casos y análisis de factores pronósticos más allá de la escala de Laor. Urol Colomb. 2012;21(2):39-47.
6. Alvarado A, Bosquez A. Fascitis Necrotizante. Rev Méd Cient. 2012;25(2):24-5.
7. Nakayama J, Busse R. Analysis of vulvar necrotizing fasciitis in the unique and ethnically diverse Hawaiian population. Hawaii Med J. 2010;69:13-6.
8. López M, Alba J, Guerra G, Amándola M, Casillas J. La gangrena de Fournier: evaluación con tomografía computada. Anales de Radiología México. 2012;2:98-103.

Conflictos de intereses

Los autores no declaran tener conflictos de intereses.

