

Embarazo ectópico cervical

Cervical Ectopic Pregnancy

Robinson Borges Fernández^{1*}
Carlos Moya Toneut¹
Luisa Saavedra López¹
Yanet Galloso Corzo¹
Alina Moré Vega¹
Carmen Rosa González Rodríguez¹

¹Hospital Universitario "Mártires del 9 de abril". Sagua la Grande. Villa Clara. Cuba.

*Autor para la correspondencia: Correo electrónico: robinsonbf@infomed.sld.cu

RESUMEN

El embarazo ectópico cervical representa alrededor de 0,1 % de todos los embarazos ectópicos. La incidencia se estima en 1: 2500 a 1: 98,000 embarazos. Es un fenómeno extraño; sin embargo, la morbilidad y la mortalidad por esta causa son elevadas, pero pueden disminuirse con el diagnóstico temprano. Es extremadamente peligroso porque el trofoblasto puede alcanzar los vasos uterinos a través de la delgada pared cervical y provocar una hemorragia grave e incoercible que aun en la actualidad suele terminar en cirugías mutilantes que limitarán la reproducción futura. En la actualidad, no existen criterios claros en la bibliografía que ayuden a la toma de decisiones. Se reporta un caso de embarazo cervical tratado exitosamente mediante histerectomía total abdominal y posterior seguimiento en la Unidad de Cuidados Intensivos. Se exponen algunos criterios que en el futuro podrían ayudar a diagnosticar esta entidad devastadora de forma oportuna para disminuir la morbimortalidad por esta causa y mejorar las posteriores posibilidades reproductivas de la mujer.

Palabras clave: embarazo ectópico cervical; criterios; diagnosticar.

ABSTRACT

Cervical ectopic pregnancy accounts for about 0.1% of all ectopic pregnancies. The incidence is estimated at 1: 2500 to 1: 98,000 pregnancies. It is a strange phenomenon; however, morbidity and mortality from this cause are high, but early diagnosis can help reducing. It is extremely dangerous because the trophoblast can reach the uterine vessels through the thin cervical wall and cause a severe and incoercible hemorrhage that, even today, usually ends in mutilating surgeries that will limit future reproduction. At present, no clear criteria in the literature help decision-making. We report a case of cervical pregnancy successfully treated by total abdominal hysterectomy and subsequent follow-up in the Intensive Care Unit. We present some criteria that could help timely diagnosing this devastating entity to reduce morbidity and mortality and improve the later reproductive possibilities of women.

Keywords: cervical ectopic pregnancy; criteria; to diagnose.

Recibido: 24/06/2018

Aprobado: 18/07/2018

INTRODUCCIÓN

Se define como embarazo ectópico (EE) a la implantación y desarrollo del saco gestacional fuera de la cavidad uterina^(1,2) y es la emergencia que se presenta más comúnmente durante el primer trimestre de embarazo.⁽¹⁾

La primera descripción de embarazo ectópico fue realizada por el médico árabe *Albucassi* en el año 963 D.C. Hoy en día constituye una de las afecciones ginecobstétricas de mayor morbimortalidad, responsable del 9 al 13 % de las muertes maternas durante el primer trimestre del embarazo.⁽²⁾

La primera descripción del embarazo cervical fue realizada en 1817, pero fue nombrado así en 1860. Ya en el año 1911, un reporte de caso de *Rubin I.C.*, estableció los primeros criterios (histológicos) diagnósticos.⁽³⁾

El embarazo ectópico cervical es excepcional, representa alrededor de 0,1 % de todos los embarazos ectópicos. La incidencia se estima en 1: 2500 a 1: 98,000 embarazos. Antes del decenio de 1980, el diagnóstico solía establecerse al momento de un legrado por probable aborto incompleto, con hemorragia incoercible, secundaria, que terminaba en histerectomía. Es extremadamente peligroso porque el trofoblasto puede alcanzar los vasos uterinos a través de la delgada pared cervical y provocar una hemorragia grave e incoercible que aun en la actualidad suele terminar en cirugías mutilantes que limitarán la reproducción futura. En la actualidad, no existen criterios claros en la bibliografía que ayuden a la toma de decisiones.⁽⁴⁾

Gracias a las actuales técnicas ecográficas, el embarazo ectópico cervical se puede diagnosticar en las primeras etapas de su evolución al identificar un saco gestacional en el cuello uterino, y puede instaurarse un tratamiento conservador que permite preservar la fertilidad. Hace casi dos décadas, el embarazo cervical a menudo se

diagnosticaba erróneamente como un aborto incompleto y se trataba mediante dilatación y legrado, lo que después ocasionaba graves hemorragias. La histerectomía era el tratamiento de elección para salvar la vida a la paciente.⁽⁵⁾

En relación con la presentación de esta variedad atípica de gestaciones ectópicas, *Céspedes Casas* y otros señalan que la manifestación clínica más frecuente es el sangrado vaginal profuso e indoloro.⁽⁶⁾ El cuadro clínico depende del sitio de implantación y se manifiesta con hemorragia transvaginal de leve a grave en relación con la altura en el canal cervical. A mayor altura más síntomas, pues la erosión de los vasos sanguíneos por el trofoblasto es mayor.⁽³⁾

Algunos autores,^(7,8) señalan que los factores de riesgo asociados son: síndrome de Asherman, cesárea previa, exposición a dietilestilbestrol, dispositivo intrauterino, leiomiomatosis, anomalías estructurales y fertilización *in vitro*.

En relación con el diagnóstico del embarazo ectópico cervical, *Palman y Mc Elin* propusieron cinco criterios clínicos:

1. Hemorragia uterina sin calambres luego de un periodo de amenorrea.
2. Cérvix blando y agrandado cuyo tamaño es igual o mayor que el fondo del útero (útero en forma de reloj de arena).
3. Producto de la concepción totalmente limitado adentro y firmemente adherido al endocérvix.
4. Orificio cervical interno cerrado.
5. Orificio externo parcialmente abierto.^(3,5,9)

Rubin estableció en 1911 los criterios histológicos para el diagnóstico:

1. Presencia de glándulas cervicales frente al sitio de implantación.
2. Íntima fijación placentaria al cuello.
3. La placenta entera o una parte de ella debe estar por debajo de la entrada de los vasos uterinos, o de la reflexión del peritoneo.
4. No debe haber elementos embrionarios en el cuerpo uterino.⁽⁵⁾

Otros autores,^(2-5,10,11) han hecho referencia a criterios ultrasonográficos del embarazo cervical, dentro de los que se describen:

1. Saco gestacional en el endocérvix.
2. Presencia de una parte del canal intacto entre el saco y el OCI.

3. Invasión local del tejido endocervical por el trofoblasto.
4. Visualización de estructuras embrionarias o fetales en el saco gestacional ectópico y especialmente la demostración de actividad cardiaca.
5. Cavity uterina vacía.
6. Decidualización endometrial.
7. Útero en reloj de arena.
8. Observación con Doppler color del flujo arterial peritrofooblástico intracervical.

Oliva Rodríguez señala que la ultrasonografía transvaginal ha permitido ampliar y refinar el diagnóstico del embarazo ectópico, puesto que permite determinar la presencia de un saco gestacional intrauterino a partir de las cuatro semanas de gestación, por lo que la ausencia de este hallazgo incrementa la sospecha de un embarazo ectópico en etapa en la cual aún es asintomático.⁽¹²⁾

En la literatura se han descrito múltiples tratamientos para el embarazo cervical, que incluyen desde métodos quirúrgicos radicales hasta métodos conservadores medicamentosos. Las bases para elegir el tratamiento son la condición hemodinámica de la paciente, la viabilidad del embarazo y el tiempo de amenorrea; por supuesto, el deseo de fertilidad y la edad de la paciente también son elementos importantes a considerar.⁽³⁾

Teniendo en cuenta que el embarazo cervical constituye una entidad rara y poco común, pero con tendencia a ir incrementándose debido al auge de los procedimientos de fertilización asistida, se decidió presentar este caso.

PRESENTACIÓN DEL CASO

Motivo de ingreso: Sangrado genital a forma de manchas y dolor en bajo vientre.

Paciente de 26 años de edad, piel blanca. Antecedentes de salud anterior. Gestaciones: 5, Partos: 1 (eutócico, a término en mayo/2016), Abortos: 3 (provocados). Amenorrea actual de 11,1 semanas. Refiere que hace unos días atrás tuvo sangrado genital con coágulos después de un coito, en esta ocasión acudió por dolor en bajo vientre y sangrado genital a forma de manchas.

Refiere tener resultado de una prueba de embarazo positiva la cual se repite en cuerpo de guardia y resulta nuevamente positiva.

Trae ultrasonido ginecológico realizado el día anterior en su área de salud que informa imagen compleja a predominio ecolúcido intracervical que la interpretan como proceso inflamatorio a ese nivel. En cuerpo de guardia se le indicó un nuevo ultrasonido ginecológico que mostró el útero aumentado de tamaño con endometrio en 9 mm e imagen ecolúcida a nivel del cérvix y ambos anejos normales ([Fig. 1](#)). Se hicieron complementarios de urgencia: Hto. O35 L/L, T. Coagulación 8 min, T.

Sangramiento 1 min y Conteo de plaquetas $244 \times 10^9/L$; además, se canalizó la vena periférica con trocar grueso y se colocó solución de Cloruro de Sodio al 0,9 % - 1 000 cc a mantener vena.

APP: No patologías, no alergia a medicamentos, no operaciones, no transfusiones.

APF: nada a señalar.

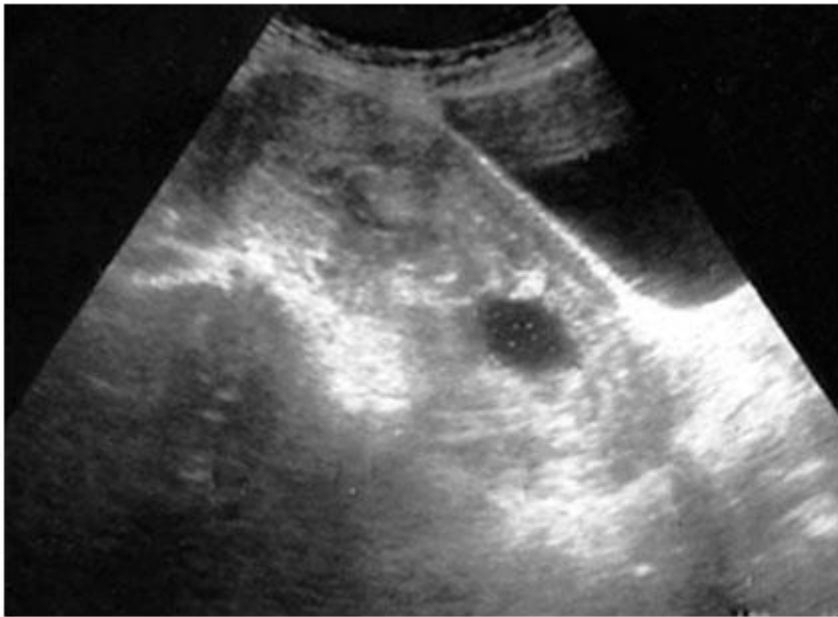


Fig. 1 - Útero que evidencia pequeño engrosamiento endometrial con pequeña imagen de pseudosaco intrauterino y saco gestacional de implantación cervical.

Datos al examen físico

Estado general conservado.

Piel y mucosas húmedas y normocoloreadas.

Murmullo vesicular conservado. No se auscultan estertores.

Ruidos cardiacos rítmicos, bien golpeados. No se auscultan soplos.

TA: 110/70 mmHg Temperatura 36,1 \diamond C.

Frecuencia cardiaca: 84 lat/min.

Frecuencia respiratoria: 16/min.

Abdomen: Sigue los movimientos respiratorios. Suave, depresible. No visceromegalia. Doloroso a la palpación profunda en hipogastrio. No signos de reacción peritoneal ni hemoperitoneo.

Vulva y vagina de características normales.

Especuloscopia: Sangrado genital escaso. Cuello entreabierto y a través del mismo se observa material que impresiona ovular.

Tacto vaginal (previa embrocación vaginal con hibitane acuoso): Útero aumentado de tamaño como embarazo de más menos 7 a 8 semanas. Cuello muy aumentado de tamaño, blando, permeable a un dedo y en el mismo se tactan partes ovulares. Ambos anejos impresionan normales. Fondo de saco de Douglas no abombado.

Impresión diagnóstica

Aborto inminente. No se descartó la posibilidad de embarazo ectópico cervical.

Conducta

La paciente fue llevada a la Sala de Legrados donde se procedió a realizar la evacuación de la cavidad uterina y en el mismo momento comenzó el proceder y una hemorragia incoercible por vía vaginal, por lo cual se localizó a la Comisión de la Morbilidad Materna Grave y fue llevada al Salón de Operaciones donde se le realizó una histerectomía total abdominal (hemostática) por embarazo ectópico cervical.

Durante el transoperatorio fue transfundida con tres unidades de glóbulos y una unidad de plasma. Se comprobaron anejos normales y útero en reloj de arena típico del embarazo ectópico cervical y masa friable endocervical ([Figs. 2, 3](#)).

Las primeras 48 h del transoperatorio la paciente hizo estadía en la Sala de Cuidados Intensivos del centro. Llevó tratamiento antibiótico. Tuvo cinco días de evolución posoperatoria intrahospitalaria con una evolución satisfactoria.

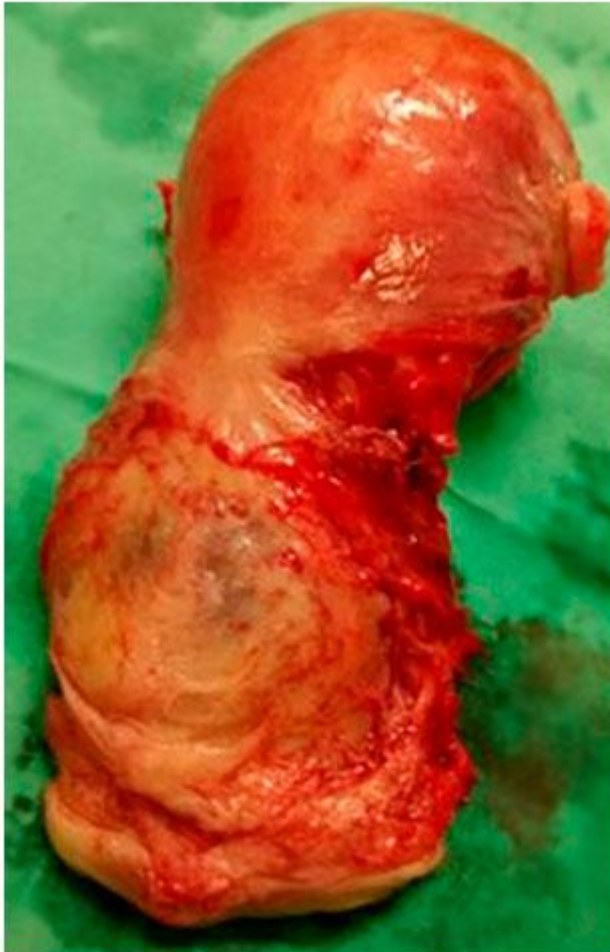

Fig. 2. Pieza quirúrgica producto de histerectomía. Obsérvese el "útero en reloj de arena" con coloración violácea a nivel del cuello.

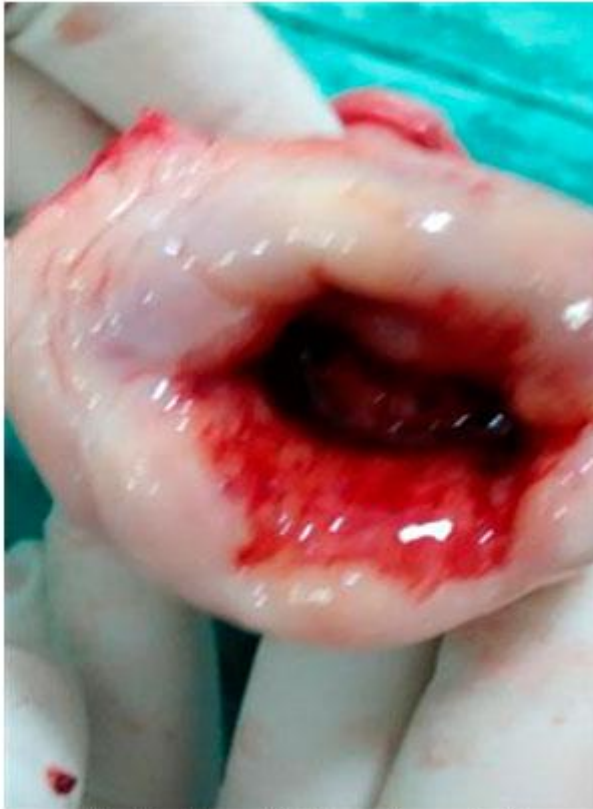

Fig. 3. Masa friable endocervical.

Diagnóstico histológico

Pieza quirúrgica correspondiente a útero desprovisto de anejos producto de histerectomía total sin anexectomía que mide 10 × 6,5 × 5,5 cm; de los cuales, al cuello corresponde 3,5 × 6 × 4 cm, exocérvis pardo grisáceo con áreas de aspecto polipoide, con presencia de material mucoide, orificio cervical externo de múltipara y abierto, al corte presencia de material hemático y tejido de aspecto afelpado adherido al endocérvis y adelgazando la pared anterior del cérvix ([Fig. 4](#)). Orificio cervical interno cerrado. Al corte del cuerpo endometrio engrosado que llega a medir hasta 1 cm, friable y de aspecto afelpado, miometrio que mide 3 cm con presencia de una masa miomatosa en cara anterior de localización subserosa que mide 2 × 1 × 1 cm 15 c/r.

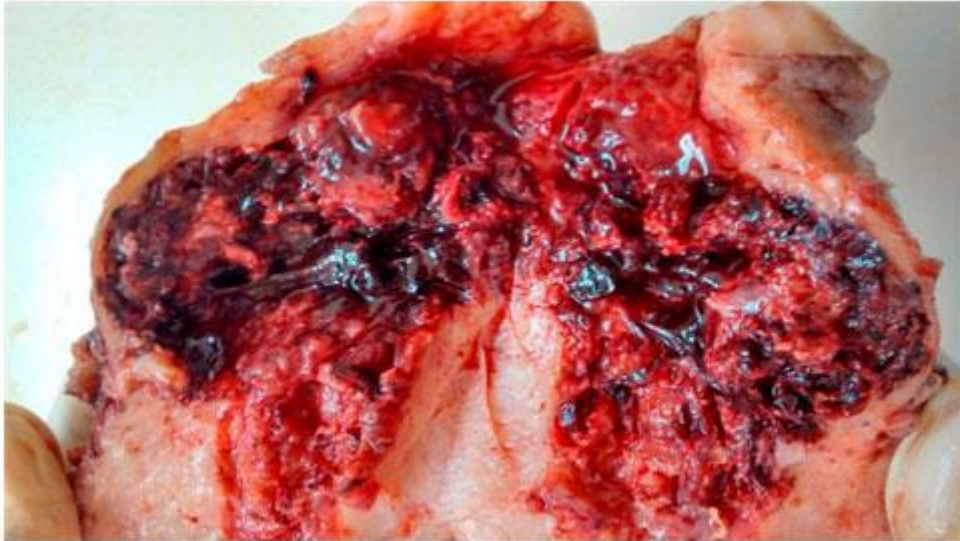


Fig. 4 - Histerectomía total. Se observa la penetración del endocérnix por el trofoblasto

Conclusión diagnóstica histológica

Histerectomía total sin anexectomía que muestra embarazo ectópico cervical ([Fig. 5](#)). Endocervicitis micropoliposa. Quistes de Naboth del cuello uterino. Endometrio con cambios deciduoideos. Leiomioma del cuerpo uterino.

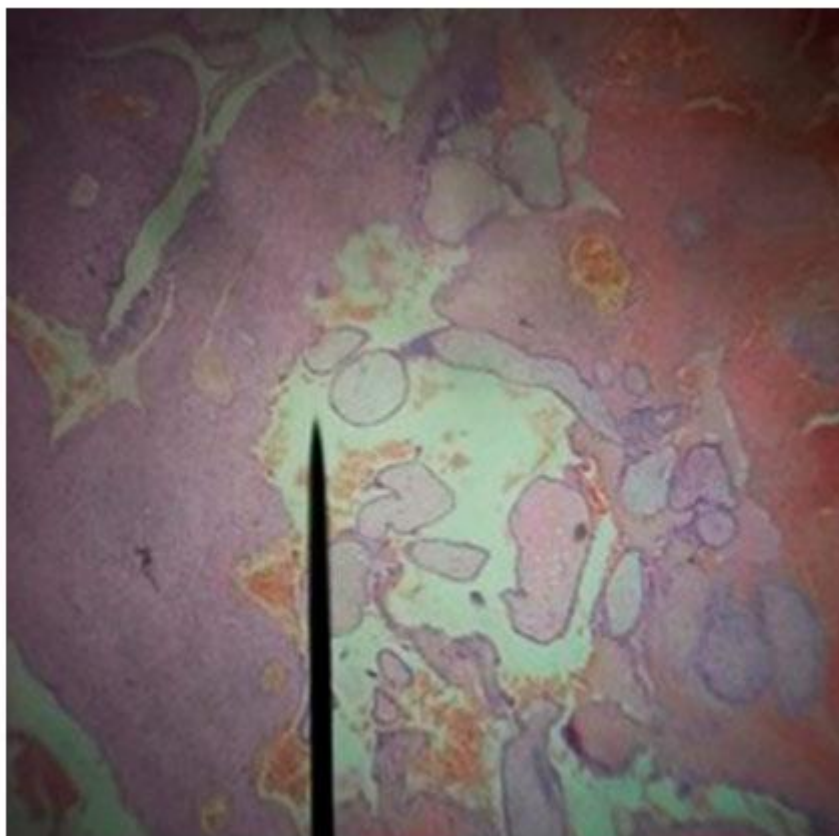


Fig. 5 - Presencia de vellosidades coriales a nivel del endocérvix

DISCUSIÓN

El embarazo ectópico cervical es una entidad rara, pero en ascenso debido a las técnicas de reproducción asistida^(1,2,4) *Alanis Fuentes* y otros señalan que el embarazo ectópico se ha convertido en una epidemia mundial. Desde antes de 1948 solo se habían reportado 28 casos, la mitad diagnosticados por los resultados de anatomopatología; de estos, 6 pacientes fallecieron y de todos los casos reportados sólo en una paciente no se requirió hemotransfusión y en un caso reportaron la transfusión de 11 litros de sangre.⁽⁴⁾ En el caso presentado, la paciente estuvo asintomática en los estadios iniciales como reportan la mayoría de los autores.^(1,3,4,6) Esta paciente como antecedente ginecobstétrico de interés tenía 3 abortos voluntarios instrumentales. *Tamayo Lien* y otros encontraron una gran significación con el antecedente de abortos y la nuliparidad.³

De los pacientes con esta entidad, 45 % de las pacientes con gestación ectópica se presenta con la clásica tríada clínica de dolor, sangrado vaginal y masa anexial palpable. No obstante, signos y síntomas como amenorrea, dolor ante la excitación cervical y sensibilidad ovárica también deben tenerse en cuenta.⁽¹³⁾ En el caso presentado, la paciente como dato clínico de interés, tuvo un sangrado genital poscoito con expulsión de coágulos, por lo que es criterio de los autores que ante

toda paciente con amenorrea y sangrado genital poscoito hay que tener presente esta posibilidad diagnóstica.

El tratamiento del embarazo cervical en la actualidad es controvertido,^(1,3,6,7,13) y depende de múltiples factores tanto clínicos como de recursos disponibles para enfrentarlo, el tratamiento conservador de esta afección no siempre es satisfactorio, con altas tasas de cirugías mutilantes.⁽⁴⁾

La embolización de la arteria uterina es una técnica prometedora para reducir la morbilidad en mujeres con embarazo cervical, se requiere más investigación antes de su aplicación. Trabajos publicados demuestran que el tratamiento con metotrexate en casos seleccionados alcanzan un éxito aproximado al 80 %.⁽⁶⁾

Alanis Fuentes y otros plantean que el metotrexate se indica conjuntamente por vía parenteral e intraamniótica junto con cloruro de potasio en la instilación intraamniótica. Quedan por establecerse los diámetros del saco gestacional que deben coexistir para que el tratamiento se considere susceptible o, en su defecto, la longitud embrionaria, las cifras de hormona gonadotropina coriónica idóneas, y si aún hay sangrado transcervical puede intentarse el tratamiento histeroscópico. Se desconoce el grado de infiltración a la pared cervical.⁽⁴⁾

Conclusiones

Los autores consideran que la ultrasonografía transvaginal es trascendental en el diagnóstico, pronóstico, y elección del tratamiento en el embarazo ectópico cervical, así como proponen la histerectomía en bloque para toda paciente con maternidad satisfecha portadora de embarazo ectópico cervical complicado o no con hemorragia y *shock* hipovolémico.

REFERENCIAS BIBLIOGRÁFICAS

1. Céspedes Masís A. Embarazo ectópico. Revista Médica de Costa Rica y Centroamérica LXVII (591):65-68. [Internet]. [citado 2017 jun 26]. Disponible en: <http://www.binasss.sa.cr/revistas/rmcc/591/art11.pdf>
2. Col de Autores. Guía de práctica clínica: Diagnóstico y tratamiento del embarazo ectópico en mujeres de edad reproductiva en segundo y tercer nivel de atención. México: Secretaría de Salud; 2013. [Internet]. [citado 2017 jun 26]. Disponible en: http://www.cenetec.salud.gob.mx/descargas/gpc/CatalogoMaestro/ISSSTE_681_13_Embarazo_ectopico/GER681.pdf
3. Tamayo Lien TG, Couret Cabrera MP, García Sánchez I, Olazábal Alonso J. Embarazo cervical: un reto para el ginecobstetra cubano. Rev Cubana Ginecol Obst 2015[citado 2017 jun 26];41(3). Disponible en: <http://www.medigraphic.com/pdfs/revcubobsgin/cog-2015/cog153f.pdf>

4. Alanis Fuentes J, Brindis Rodríguez A, Martínez Arellano M. Embarazo ectópico cervical. Tratamiento histeroscópico, presentación de un caso. Ginecol Obstet Mex. 2015[citado 2017 jun 26];83:302-7. Disponible en: <http://www.medigraphic.com/pdfs/ginobsmex/gom-2015/gom155f.pdf>
5. Aguilar Charara MA, Vázquez Martínez YE, Areces Delgado G, De la Fuente Aguilar M, Tamayo Lien T. Diagnóstico y manejo conservador del embarazo ectópico cervical. Rev Cubana Ginecol Obst. 2012[citado 2017 jun 26];38:(1):80-5. [Internet]. Disponible en: <http://scielo.sld.cu/pdf/gin/v38n1/gin09112.pdf>
6. Céspedes Casas C, Sedeño Rueda S, Ramírez Gómez M, Pérez Parra C. Embarazo ectópico cervical: implantación extrauterina inusual. Apuntes de Ciencia. Bol Científico del HGUCR. 2013[Internet]. [citado 2017 jun 26]. Disponible en: <http://apuntes.hgucr.es/2013/06/28/embarazo-ectopico-cervical-implantacion-extrauterina-inusual/>
7. García De la Torre JI, Delgado Rosas A, Feria Sosa LA, González Cantú G, Cisneros Bernal E. Embarazo ectópico cervical de 16 semanas de gestación. Histerectomía en bloque con técnica quirúrgica preventiva para hemorragia pélvica masiva. Reporte de un caso. Ginecol Obstet Mex. 2015[citado 2017 jun 26];83:316-319. Disponible en: www.ginecologiyobstetriciademexico.com
8. Wei Tsai S, Kuan Hui H, et al. Low-lying-implantation ectopic pregnancy: A cluster of cesarean scar, cervicoisthmus, and cervical ectopic pregnancies in the first trimester. Taiwanese Journal of Obstetrics & Gynecology. 2013;52:505-11.
9. Aguilar M, Vázquez Y, Areces G, De la Fuente M, Tamayo T. Diagnóstico y manejo conservador del embarazo ectópico cervical. Rev Cubana Obstet Ginecol [revista en la Internet]. 2012[citado 2017 jun 26];38(1):80-5. Disponible en: http://scielo.sld.cu/scielo.php?script=sci_arttext&pid=S0138-600X2012000100009&lng=es
10. Kung FT, Lin H, Hsu TY. Differential diagnosis of suspected cervical pregnancy and conservative treatment with the combination of laparoscopy-assisted uterine artery ligation and hysteroscopic endocervical resection. Fertil Steril. 2004;81:1642-9.
11. Ushakov FB, Elchalal U, Aceman PJ, Schenker JG. Cervical pregnancy: Past and future. Obstet Gynecol Surv. 1997;52:45.
12. Oliva Rodríguez J. Ultrasonografía diagnóstica fetal, obstétrica y ginecológica. Cap 18. Embarazo ectópico. p. 321-33. Edit Ciencias Médicas. La Habana; 2009.

Conflictos de intereses

Los autores no declaran tener conflictos de intereses.